stryker

Gamma3®

Chiodo lungo R1.5 e R2.0

Tecnica chirurgica

Gamma3
Chiodo lungo R1.5 e R2.0

Indice

1. Design del sistema Gamma3 . . . . . **4**
Funzione della vite cefalica e della vite di bloccaggio 5
Viti di bloccaggio distale. 5

2. Indicazioni, precauzioni e controindicazioni **6**

3. Tecnica chirurgica **8**
Pianificazione preoperatoria 9
Scelta dell'impianto 9
Posizionamento del paziente 10
Riduzione della frattura 11
Incisione 13
Punto di ingresso 15
Apertura della corticale 15
Preparazione del canale midollare 16
Montaggio del dispositivo di posizionamento 22
Inserimento del chiodo 25
Posizionamento finale con impattatore 25
Posizionamento della vite cefalica tramite dispositivo “one shot” 27
Inserimento della vite cefalica 28
Preforatura della corticale laterale 29
Inserimento della vite cefalica 30
Fissaggio della vite cefalica 33
Bloccaggio della vite distale 37
Tecnica a mano libera. 39
Inserimento del tappo di otturazione. 40
Tappi di otturazione di allungamento del chiodo 42
Cura e riabilitazione postoperatoria 42
Estrazione degli impianti Gamma3 43
Casi speciali 45
Imballaggio 46



Questa pubblicazione illustra in dettaglio le procedure consigliate per l'uso dei dispositivi e degli strumenti Stryker.

Descrive i criteri guida da seguire, tuttavia, come per tutte le guide tecniche di questo genere, ogni chirurgo deve considerare le esigenze specifiche di ciascun paziente e apportare le opportune modifiche in base alla necessità. Si consiglia di seguire un corso di formazione prima di iniziare a utilizzare il sistema.

Tutti i dispositivi non sterili devono essere sottoposti a pulizia e sterilizzazione prima dell'uso. Seguire quanto indicato nella guida di ricondizionamento (L24002000). Gli strumenti multicomponente devono essere smontati prima della pulizia. Fare riferimento alle relative istruzioni di montaggio/smontaggio.

Per l'elenco completo dei possibili effetti indesiderati, delle controindicazioni, delle avvertenze e delle precauzioni, leggere il foglio illustrativo (L22000007). Se necessario, il chirurgo deve discutere con il paziente tutti i rischi connessi, compresa la durata limitata nel tempo del dispositivo.

Avvertenza:

Viti di fissaggio:
le viti per osso Stryker non sono approvate né concepite per l'attacco o la fissazione della vite agli elementi posteriori (peduncoli) del rachide cervicale, toracico o lombare.

I sistemi Stryker non sono stati sottoposti a test di valutazione della sicurezza e dell'utilizzo in ambienti RM né a test di riscaldamento e di migrazione in ambienti RM, salvo i casi in cui diversamente specificato nell'etichetta del prodotto.

Design

Il sistema Gamma3

I chiodi di bloccaggio Gamma3 sono disponibili con tre diversi angoli cervico-diafisari di 120°, 125° e 130°.

Tutti i chiodi* utilizzano le stesse viti cefaliche, viti di bloccaggio e viti di bloccaggio distale, e gli stessi tappi di otturazione (Fig. 1).

Nel presente documento questi chiodi Gamma3 sono chiamati: Chiodo lungo.

Chiodo lungo Gamma3

Il design di questo chiodo presenta diverse importanti caratteristiche meccaniche. Il chiodo è privo di fessura e cannulato per l'inserimento controllato tramite filo guida. Per facilitare l'adattamento all'anatomia umana, il chiodo lungo è disponibile in versione sinistra e destra.

I tre angoli cervico-diafisari consentono l'adattamento alle variazioni anatomiche del collo del femore. Il chiodo lungo consente l'utilizzo di due viti di bloccaggio distale, che vengono inserite attraverso l'estremità del chiodo distale per il controllo di rotazione e telescoping. Come illustrato di seguito, in base al tipo di frattura il chiodo consente il bloccaggio statico, dinamico o distale dinamico secondario.

Specifiche tecniche

- **Materiale**: Lega di titanio con trattamento di anodizzazione della superficie di tipo II.
- **Lunghezza chiodo:** Da 260 mm a 480 mm, con incrementi di 20 mm. Chiodi più corti o più lunghi sono disponibili su richiesta
- **Diametro chiodo:** prossimale: 15,5 mm, distale: R1.5: 10 mm, 11 mm, 13 mm, R2.0: 11 mm, 13 mm, 15 mm
- **Range angolo chiodo prossimale:** 120°, 125°, 130°
- **Piega mediolaterale per curvatura in valgo:** 4 gradi
- **Anteroversione prossimale di 10°**
- **Tappi di otturazione** 0 mm, +5 mm e +10 mm
- **Raggio curvatura anteriore R1.5m e R2.0m dell'asta**
- **Fori di bloccaggio distali (rotondo e ovale)** per viti da 5 mm; possibile dinamizzazione fino a 5 mm

Opzioni di bloccaggio distale del chiodo lungo

- Il bloccaggio nella parte distale del foro ovale crea un meccanismo di bloccaggio dinamico. È sufficiente una sola vite (Fig. 2).
- Una vite viene posizionata nella parte distale del foro ovale e l'altra nel foro tondo. Se dopo un dato periodo di tempo è necessaria una dinamizzazione, la vite posizionata nel foro tondo deve essere rimossa. Sono necessarie due viti (Fig. 3).
- Una vite viene posizionata nel foro tondo e l'altra nella parte prossimale del foro ovale creando un meccanismo di bloccaggio statico. Sono necessarie due viti (Fig. 4).



Fig. 1

*Ciascun chiodo è fornito in confezione sterile insieme a una vite di bloccaggio nella relativa scatola.

Fig. 2
Bloccaggio dinamico

Fig. 3
Dinamizzazione secondaria

Fig. 4
Bloccaggio statico

Design

Funzione della vite cefalica e della vite di bloccaggio

Specifiche tecniche

- Diametro vite cefalica: 10,5 mm
- Lunghezze vite cefalica: 70-130 mm con incrementi di 5 mm
- Disegno della vite cefalica per assorbimento di un carico elevato e facilità di inserimento
- Profilo di profondità asimmetrico per permettere alla vite cefalica di scorrere solo in direzione laterale (vedere freccia arancione nella Fig. 5).
- Vite di bloccaggio autobloccante per proteggere la vite cefalica dalla rotazione e contemporaneamente consentire lo scorrimento laterale della vite cefalica stessa.

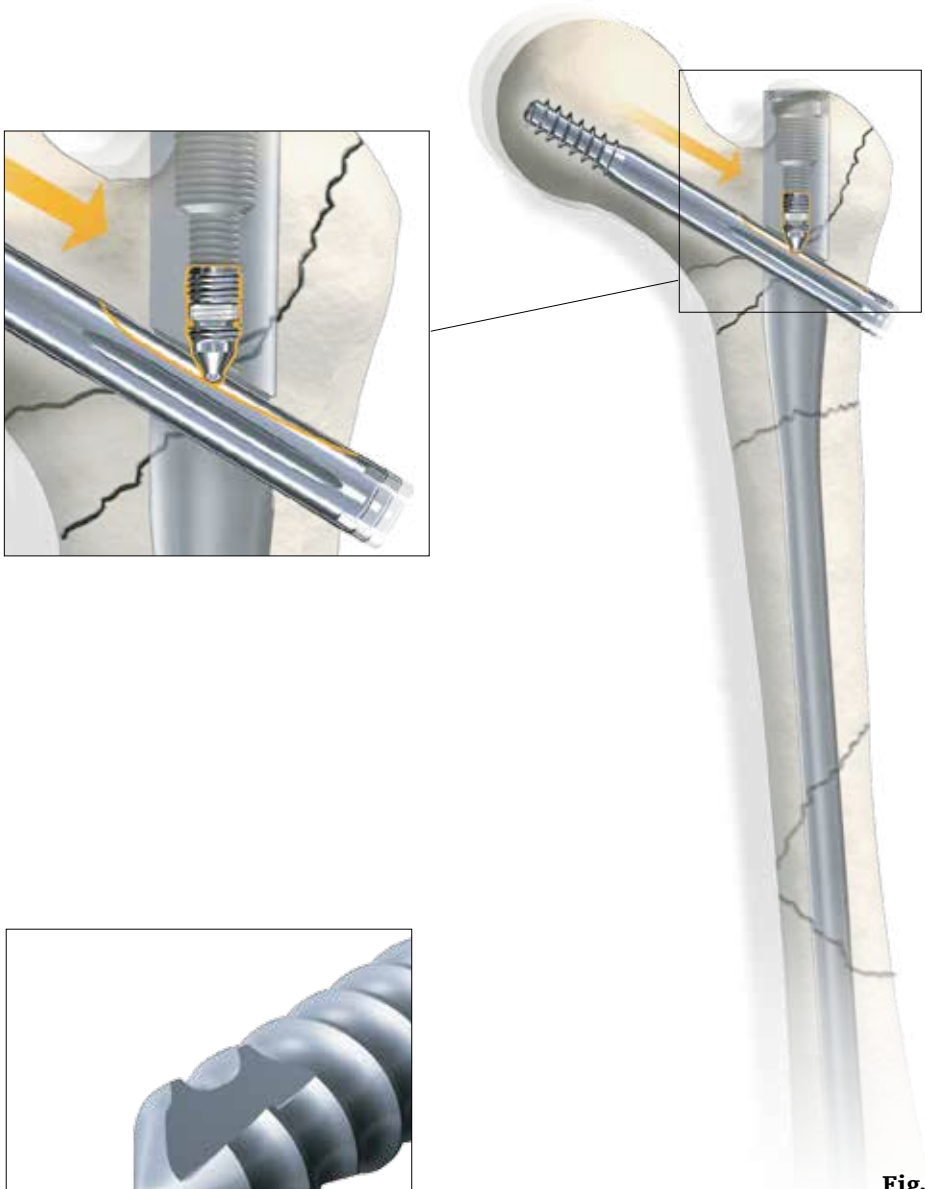

Fig. 5
Sistema di stabilizzazione con vite cefalica

Viti di bloccaggio distale

Definizione della lunghezza della vite di bloccaggio distale

La lunghezza della vite di bloccaggio distale viene misurata dalla testa alla punta (Fig. 6).

Le dimensioni sono nominali.

Specifiche tecniche

- Diametro della vite di bloccaggio distale: 5 mm.
- Lunghezze della vite di bloccaggio distale comprese tra 25 e 50 mm, con incrementi di 2,5 e 5 mm. Viti più lunghe, fino a 120 mm, sono disponibili su richiesta.
- Design completamente filettato. Viti parzialmente filettate sono disponibili su richiesta.

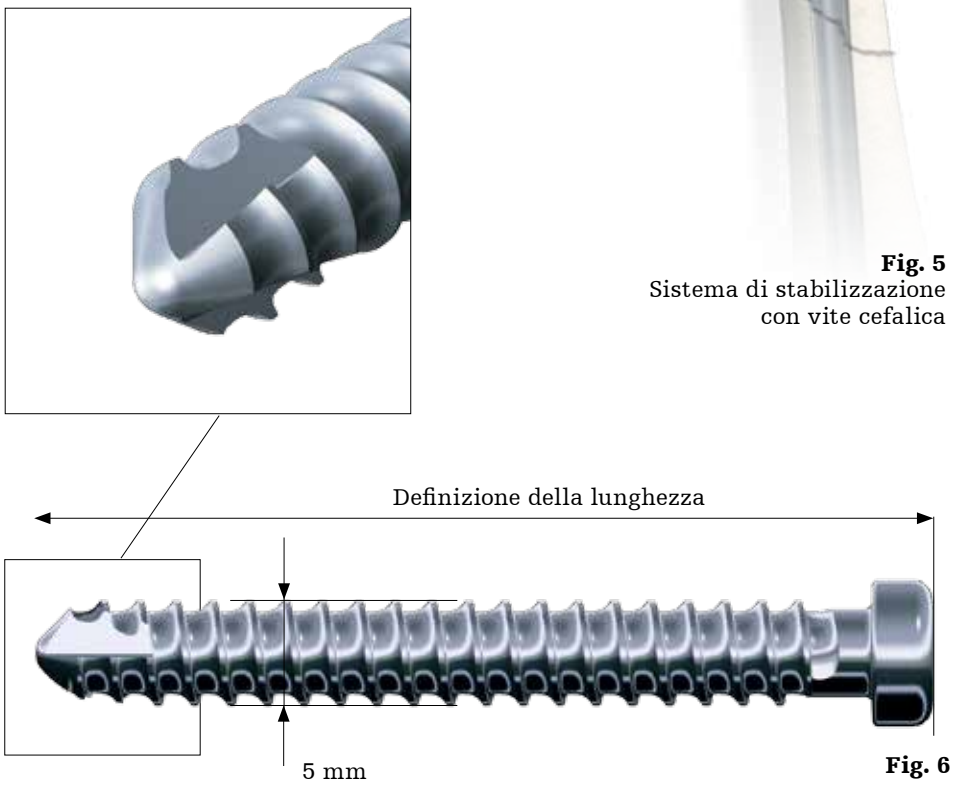

Fig. 6

Indicazioni e controindicazioni

Uso previsto

Il chiodo lungo Gamma3 è indicato per il fissaggio di fratture femorali stabili e instabili con estensione distale dalla base del collo del femore fino a una distanza di circa 10 cm prossimale alla fossa intercondiloidea, comprese fratture della base del collo, fratture intertrocanteriche, peritrocanteriche, sottotrocanteriche e della diafisi femorale.

Le indicazioni del chiodo Gamma3 lungo possono includere fratture dovute a traumi, mancato consolidamento, consolidamento insufficiente, fratture patologiche, fratture patologiche imminenti, resezioni di tumori e procedure di revisione.

Indicazioni

Le indicazioni del chiodo Gamma3 lungo possono includere fratture dovute a traumi, mancato consolidamento, consolidamento insufficiente, fratture patologiche, fratture patologiche imminenti, resezioni di tumori e procedure di revisione.

Controindicazioni

Le controindicazioni includono le fratture mediali del collo.

Attenzione
Il chiodo Gamma3 è indicato per l'impianto temporaneo fino al consolidamento dell'osso. Pertanto, in caso di consolidamento mancato o insufficiente dell'osso, potrebbe verificarsi un insuccesso del sistema. Lo scopo della cura postoperatoria è garantire e favorire la consolidazione dell'osso. Il chiodo Gamma non è progettato per fornire un sostegno completo del peso in pazienti con fratture instabili complesse fino a quando il consolidamento sufficiente dell'osso non sia stato confermato da radiografie di follow-up.

Questa tecnica operatoria è stata elaborata in collaborazione con chirurghi di eccellenza di diverse nazioni come tecnica di base, destinata in particolare agli utenti del sistema Gamma3 con meno esperienza. Esistono comunque numerosi approcci alternativi ad alcune fasi della procedura, che possono risultare vantaggiosi in situazioni particolari o per determinati chirurghi.

Attenzione:
L'attacco delle impugnature in elastosil contiene un meccanismo comprendente uno o più cuscinetti a sfera. In caso di tensione assiale applicata sull'impugnatura in elastosil, questi componenti vengono premuti nel cilindro circostante con conseguente bloccaggio completo e possibile piegatura del dispositivo.

Per evitare complicanze intraoperatorie e assicurare un funzionamento a lungo termine, le impugnature in elastosil devono essere utilizzate solo per l'uso previsto.

NON COLPIRE le impugnature in elastosil.

Aver cura di utilizzare il mandrino per pulizia per pulire gli strumenti cannulati durante e dopo l'intervento. Il risciacquo con soluzione fisiologica aiuta a evitare l'accumulo di residui.

Fig. 8

Tecnica
chirurgica

Tecnica chirurgica

Pianificazione preoperatoria

Il chiodo Gamma3 con angolo di 125° può essere utilizzato nella maggior parte dei pazienti.

Il capitolo seguente indica come scegliere la dimensione ottimale dell'impianto in base alle variazioni dell'anatomia femorale.

Scelta dell'impianto

I template di prova per radiografie sono molto utili durante la pianificazione preoperatoria. Utilizzare il template di prova per radiografie (Fig. 9a) per chiodi lunghi per scegliere l'impianto corretto e l'angolo del chiodo ottimale.

Questo template mostra la dimensione effettiva dell'impianto con un ingrandimento del 10% nella vista anteroposteriore. Le radiografie devono essere eseguite con questo ingrandimento (10%) per un risultato chirurgico ottimale (Fig. 9). Se è stata raggiunta una riduzione anatomica precisa, è possibile eseguire la radiografia dall'anca fratturata o dal lato controlaterale.

In alternativa, è possibile misurare con un goniometro l'angolo del collo del femore, ovvero l'angolo compreso tra l'asse trasversale dell'asta femorale e l'asse trasversale del collo del femore. La lunghezza del chiodo può essere determinata anche in sede intraoperatoria utilizzando il misuratore per filo guida insieme al filo guida.

Se i template di prova per radiografie evidenziano un mancato adattamento anatomico all'osso, è necessario considerare una diversa soluzione di impianto.

Nota:

Quando si utilizzano i template di prova, verificare l'allineamento preciso dell'articolazione dell'anca interessata. L'ingrandimento del template di prova è pari al 10%. Tutte le dimensioni (angolo del chiodo e dimensioni dell'impianto) indicate dai template di prova devono essere verificate durante l'intervento, per garantire la scelta corretta dell'impianto.

Stryker Imaging offre inoltre il software Advanced Case Plan, che include il template di prova digitale per il sistema Gamma3.

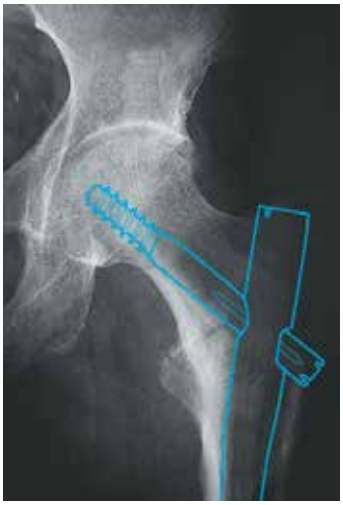

Fig. 9
Vista radiografica anteroposteriore, con impianto

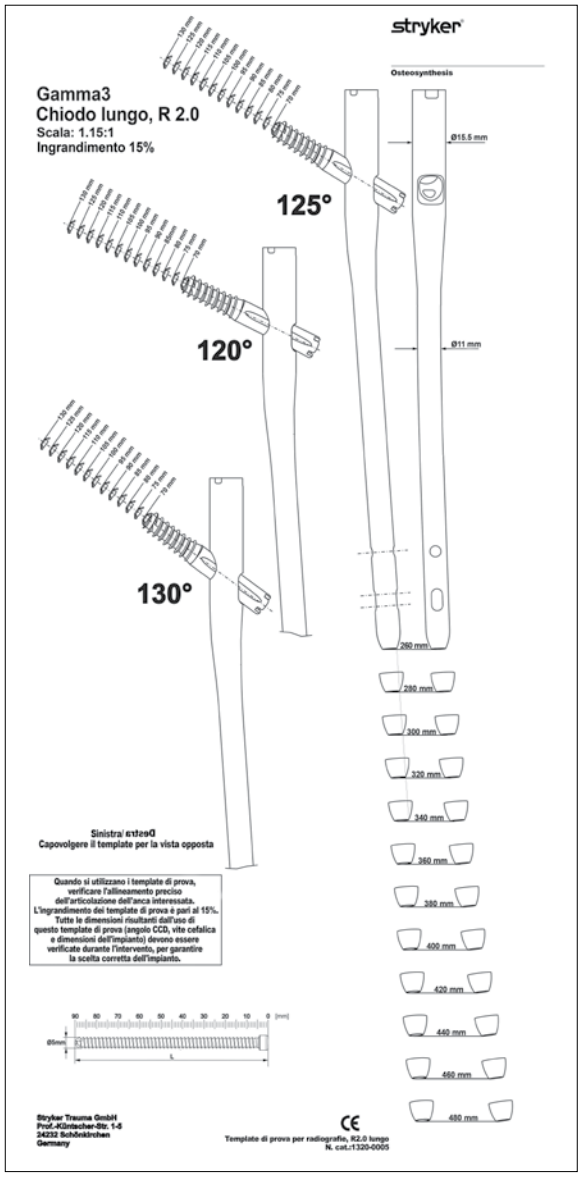

Fig. 9a
Chiodo lungo Gamma3 R1.5 - Template di prova per radiografie, 10%

Tecnica chirurgica

Posizionamento del paziente

La procedura di posizionamento del paziente in genere è simile a quella utilizzata per le fratture sottotrocanteriche; tuttavia, in caso di fratture di difficile riduzione, è possibile utilizzare un perno di Steinmann transcondiloideo sterile. Il perno viene fissato direttamente al tavolo ortopedico tramite una staffa regolabile e viene applicata una trazione fino a ottenere la riduzione anatomica mostrata nella vista anteroposteriore (Fig. 10).

Il paziente viene disteso in posizione supina sul tavolo per fratture; si consiglia la riduzione a cielo chiuso della frattura (Fig. 11).

La trazione viene applicata alla frattura tenendo la gamba dritta. La parte superiore del tronco deve essere flessa verso il lato opposto, in modo da ridurre la frattura senza creare un'eccessiva adduzione dell'arto inferiore. In questo modo è inoltre facilitato l'accesso al grande trocantere.

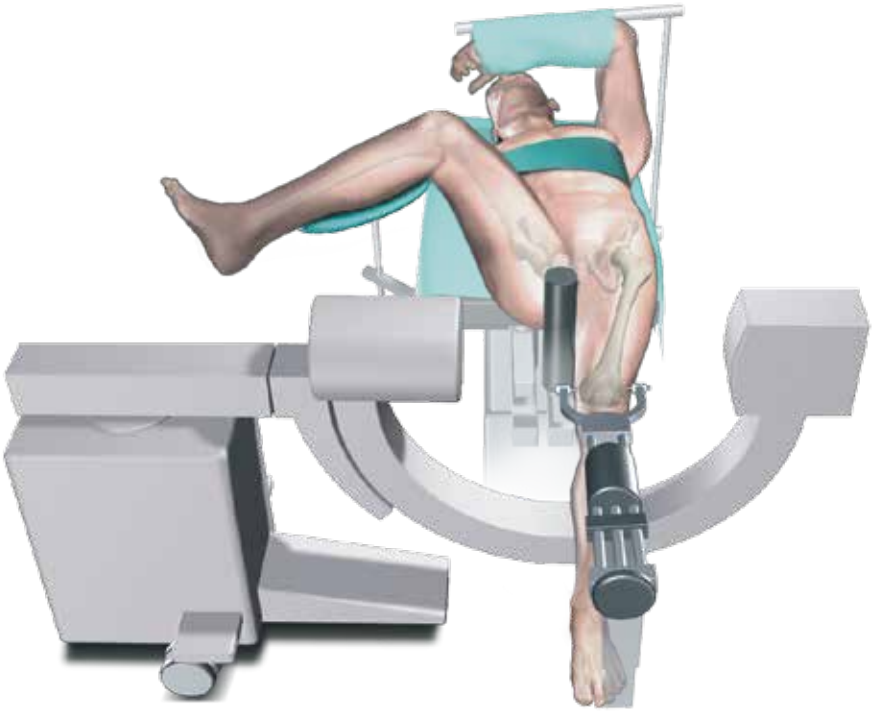

Fig. 10

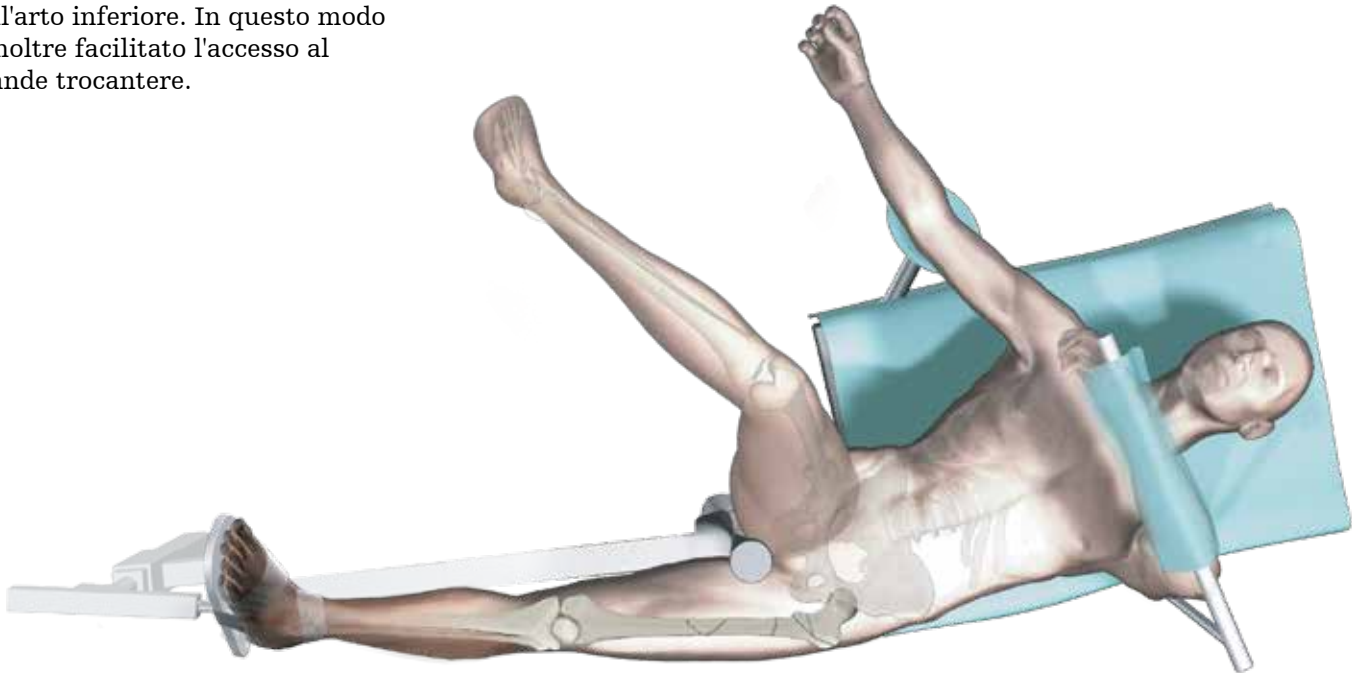

Fig. 11

Tecnica chirurgica

Riduzione della frattura

Per completare la riduzione della frattura, la gamba viene ruotata internamente di 10-15 gradi mantenendo la trazione; la rotula deve trovarsi in posizione orizzontale o leggermente rivolta verso l'interno (Fig. 12).

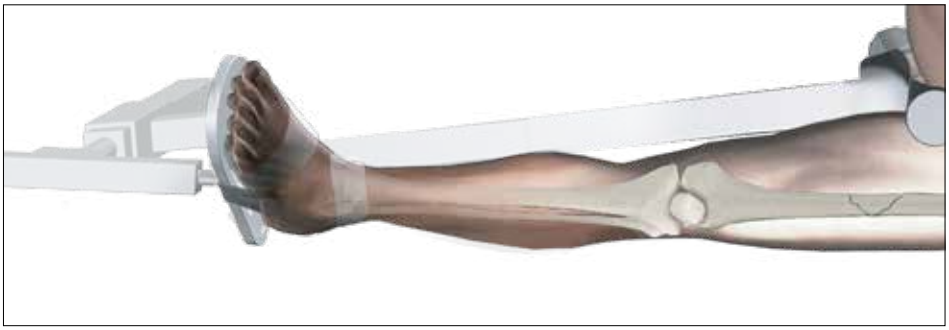

Fig. 12

Posizionare l'intensificatore d'immagine in modo da ottenere facilmente la vista anteroposteriore e mediolaterale della regione trocanterica del femore interessato. Questa posizione viene ottenuta nel modo migliore se l'intensificatore d'immagine è posizionato in modo che il suo asse di rotazione sia centrato sul collo del femore interessato (Fig. 13). In questo modo è inoltre possibile ottenere facilmente le viste del femore distale per il bloccaggio distale.

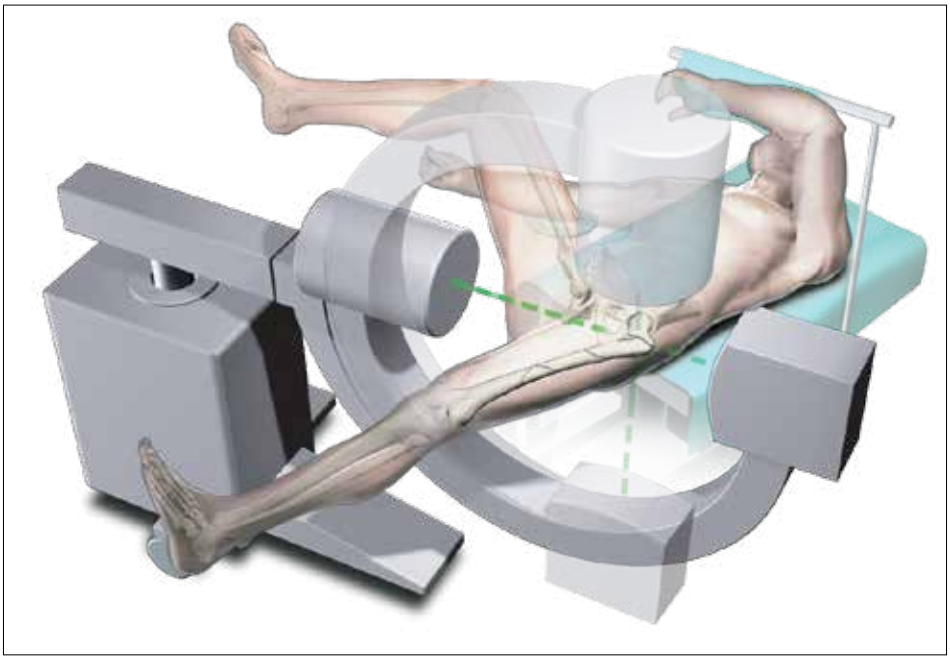

Fig. 13

È importante assicurarsi che durante la procedura sia possibile ottenere una vista della punta distale e prossimale del chiodo senza l'ostruzione del tavolo di trazione.

Il paziente viene quindi preparato e coperto con un telo, come nelle procedure di osteosintesi femorale standard. Per il posizionamento dei teli, tenere presente che l'incisione sarà più prossimale.

La riduzione deve essere ottenuta nel modo più anatomico possibile. Se ciò non fosse possibile, è necessario ottenere la riduzione almeno su un piano. La riduzione sull'altro piano può essere ottenuta durante l'inserimento del chiodo Gamma3.

Tecnica chirurgica

Riduzione della frattura

Tecniche speciali

Di seguito sono illustrate alcune tecniche speciali sviluppate per la riduzione di fratture in situazioni specifiche.

Per contrastare il disallineamento, il tronco viene ruotato verso il lato opposto e tenuto in posizione tramite un sostegno toracico o un telo di grandi dimensioni. Ciò determina la contrazione del muscolo medio gluteo e il rilassamento dello psoas, consente l'allineamento del frammento prossimale tramite rotazione verso l'esterno e l'esposizione del trocantere per facilitare l'introduzione del chiodo. L'arto fratturato viene tenuto dritto, con il ginocchio in flessione (Fig. 14), utilizzando la staffa per evitare l'adduzione. Questa posizione aiuta ad allineare la porzione distale. La riduzione viene confermata nella vista anteroposteriore.

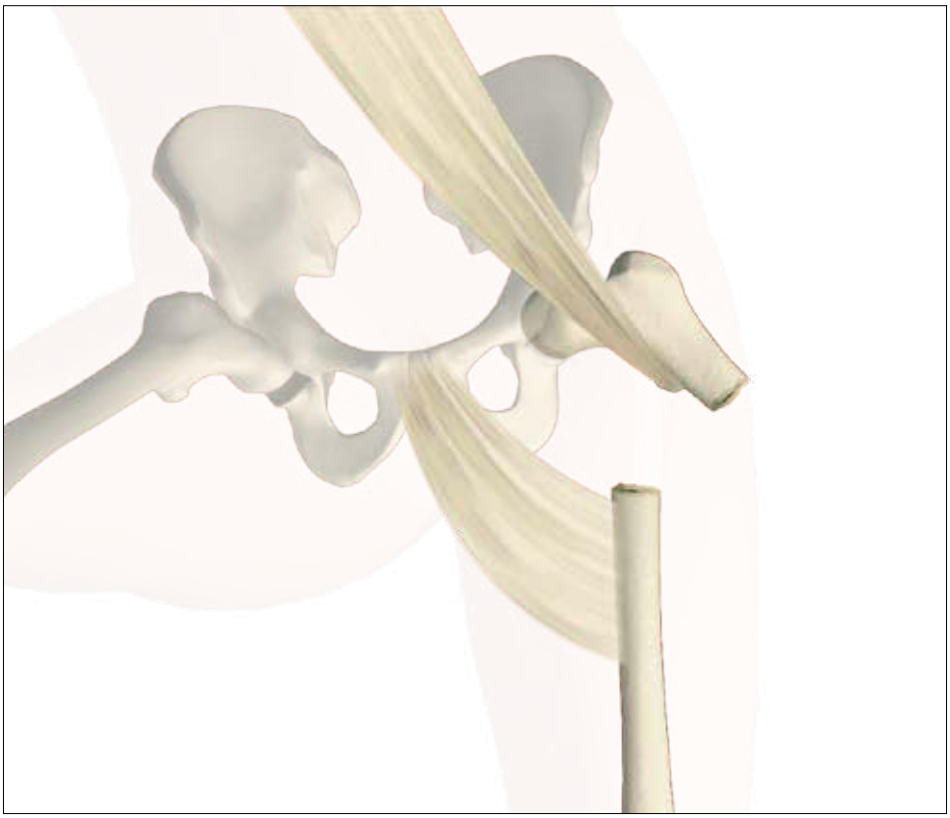

Fig. 14

Non sempre è possibile ridurre le fratture sottotrocanteriche durante il posizionamento nella vista laterale, in quanto il frammento prossimale viene tirato in avanti dai muscoli psoas in tensione. Il frammento può essere ridotto durante l'intervento chirurgico utilizzando la barra universale e il cucchiaio di riduzione (Fig. 15).

È necessario prestare attenzione durante l'introduzione dell'impianto, in quanto il frammento prossimale potrebbe ruotare durante l'inserimento.

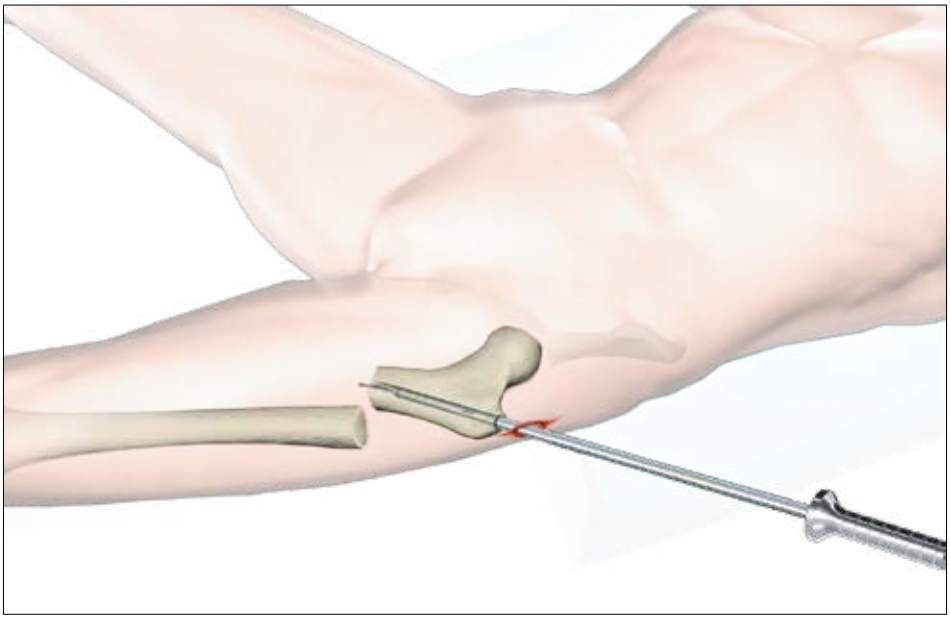

Fig. 15

Tecnica chirurgica

Incisione

Le incisioni possono essere eseguite in diversi modi. Di seguito vengono descritte due alternative.

Opzione 1

La punta del grande trocantere viene individuata tramite palpazione (Fig. 16), quindi viene praticata un'incisione cutanea orizzontale di circa 2-3 cm dal grande trocantere in direzione della cresta iliaca (Fig. 17). In base al BMI del paziente potrebbe essere necessaria un'incisione più lunga, in base alla corporatura del paziente.

Una piccola incisione profonda viene praticata nella fascia lata, per dividere il muscolo gluteo circa 1-2 cm appena sopra la punta del grande trocantere, esponendola. Una cannula di protezione del tessuto o un divaricatore autobloccante viene posizionato in sede.

Opzione 2

Una barra metallica lunga e sottile (ad es., scala per viti lunga) viene posizionata sulla faccia laterale della gamba. Verificare con l'intensificatore d'immagine, utilizzando la vista mediolaterale (Fig. 18), che la barra metallica sia in posizione parallela all'osso al centro della parte prossimale del canale femorale (Fig. 19a). Una linea viene tracciata sulla cute (Fig. 19).

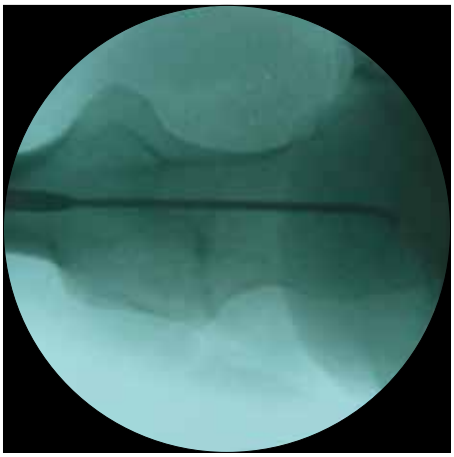

Fig. 19a

Fig. 16

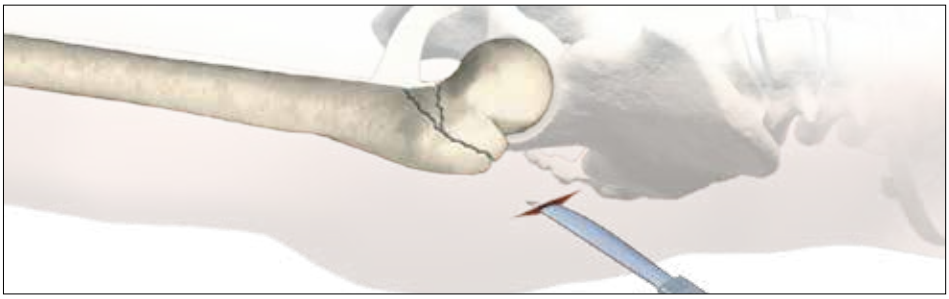

Fig. 17

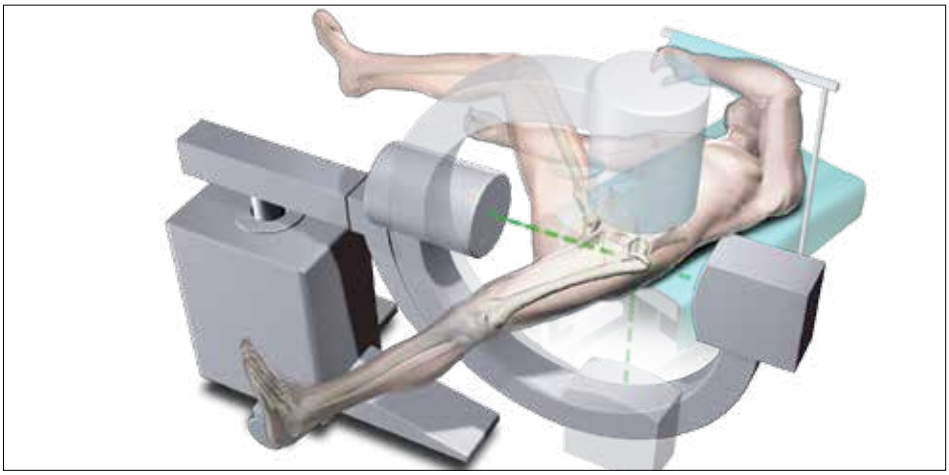

Fig. 18

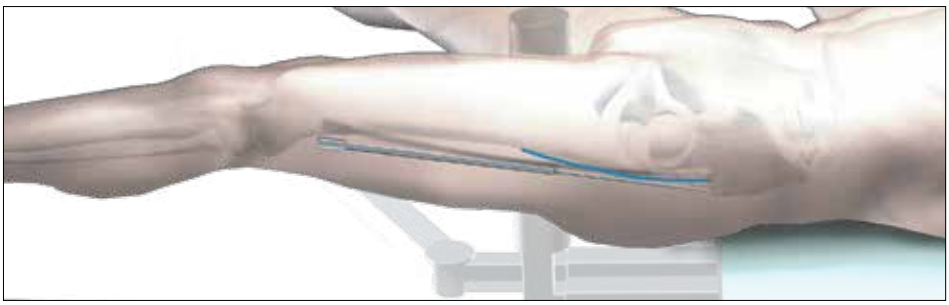

Fig. 19

Tecnica chirurgica

Incisione

Il braccio a C viene girato di circa 90° per fornire un'immagine anteroposteriore della punta del trocantere usando la barra metallica, come mostrato in Fig. 20 e 20a.

Fig. 20a

Una linea verticale viene tracciata sulla cute (Fig. 21). L'intersezione delle linee indica la posizione del punto di ingresso del chiodo. In genere, si trova nel terzo anteriore della punta del grande trocantere, come mostrato in Fig. 25 nella pagina seguente.

L'incisione cutanea viene eseguita cranialmente rispetto all'intersezione indicata, seguendo la linea sagittale in direzione craniale. La distanza tra l'intersezione e il punto di partenza dell'incisione può variare in base alla corporatura del paziente. In condizioni normali, tale distanza è pari a circa 2 cm (Fig. 22).

Una piccola incisione profonda viene praticata nella fascia lata, per dividere il muscolo gluteo circa 1-2 cm appena sopra la punta del grande trocantere, esponendola. Una cannula di protezione del tessuto o un divaricatore autobloccante viene posizionato in sede.

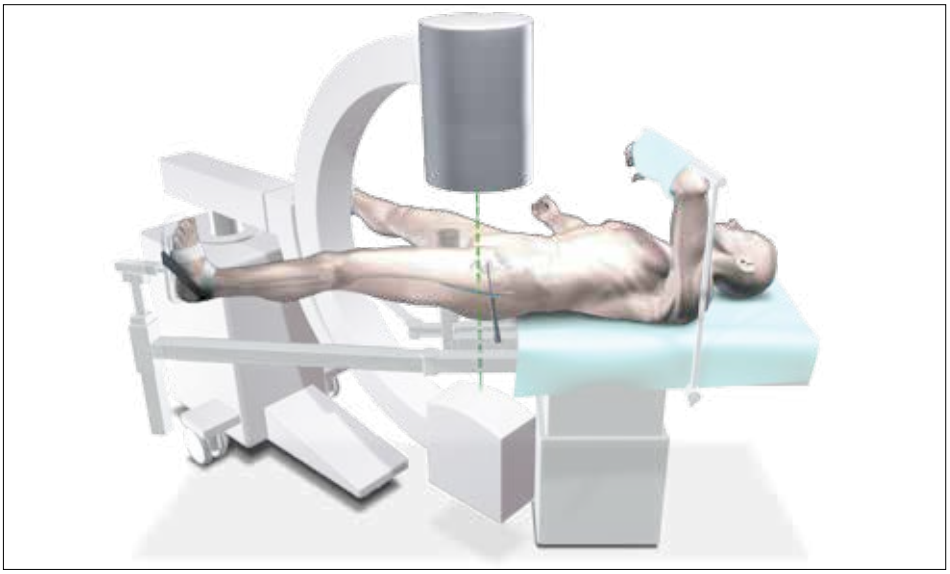

Fig. 20

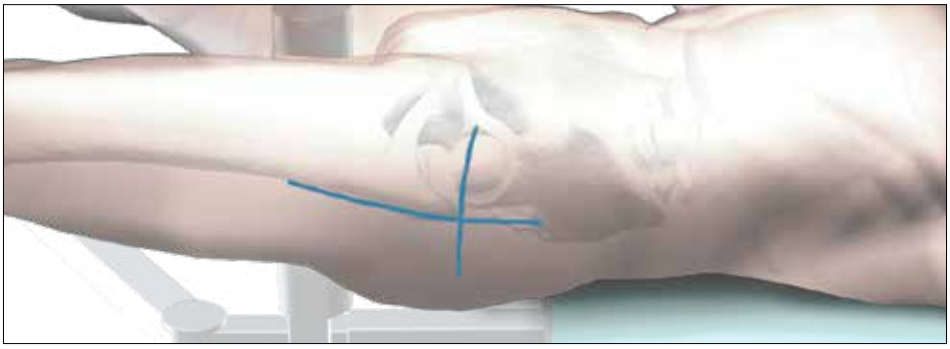

Fig. 21

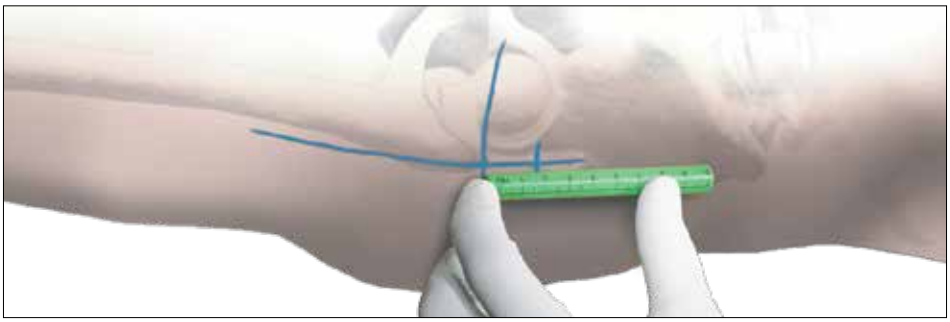

Fig. 22



Fig. 23

Tecnica chirurgica

Incisione

La punta del trocantere può essere percepita facilmente con un dito (Fig. 24).

Punto di ingresso

Il punto di ingresso corretto è collocato all'altezza della giunzione tra il terzo anteriore e i due terzi posteriori della punta del grande trocantere e sulla punta stessa (Fig. 25).

Apertura della corticale

Il canale midollare deve essere aperto sotto controllo dell'intensificatore d'immagine. Se si utilizza un'alesatura convenzionale o l'alesatore conico a fase singola per preparare il canale all'inserimento del chiodo, si raccomanda l'utilizzo del punteruolo curvo cannulato (Fig. 26).

Attenzione:

Durante la creazione del punto di ingresso, la corticale densa può bloccare la punta del punteruolo. Attraverso il punteruolo è possibile inserire un tappo per punzone (1806-0032) per evitare la penetrazione di detriti ossei nella cannulazione dell'asta del punzone.

Il punteruolo a raspa opzionale unisce la funzione di raspa e quella di punteruolo per la preparazione del femore prossimale per l'inserimento del chiodo Gamma3. Può rappresentare un'alternativa per l'apertura della cavità del femore prossimale senza alesatura aggiuntiva (Fig. 27).

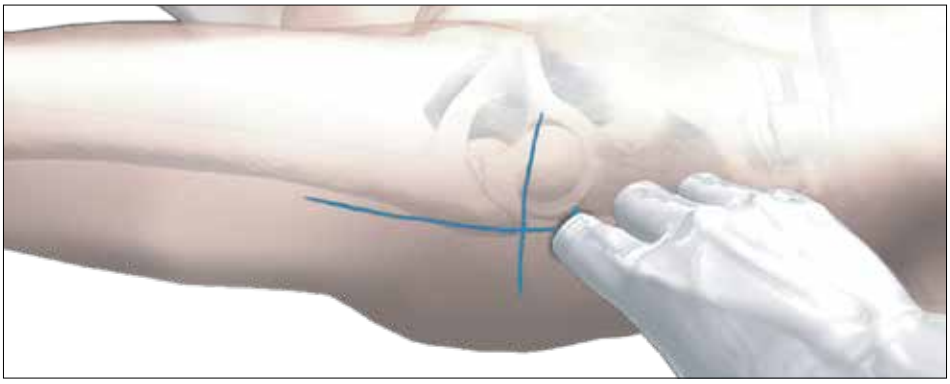

Fig. 24

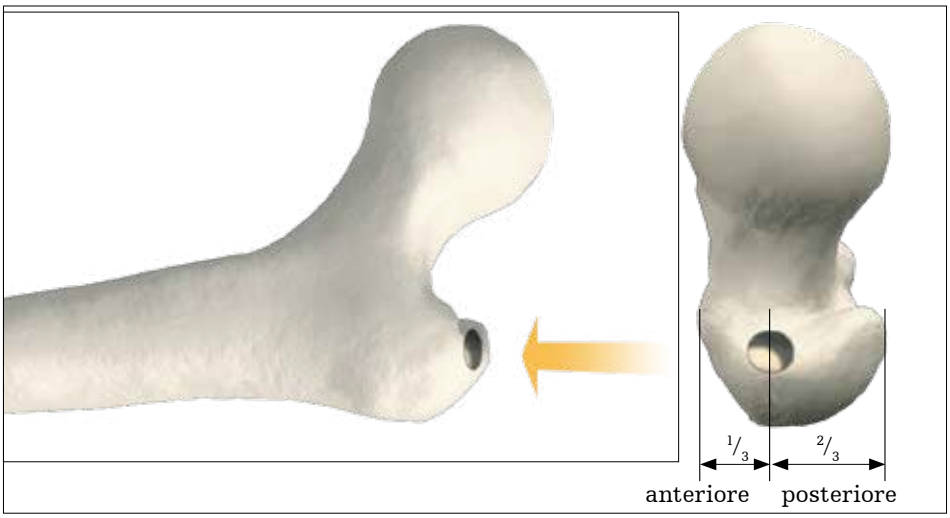

Fig. 25

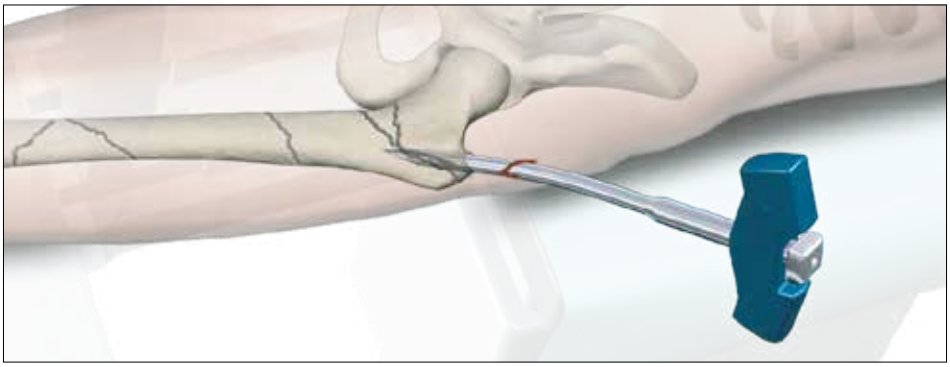

Fig. 26

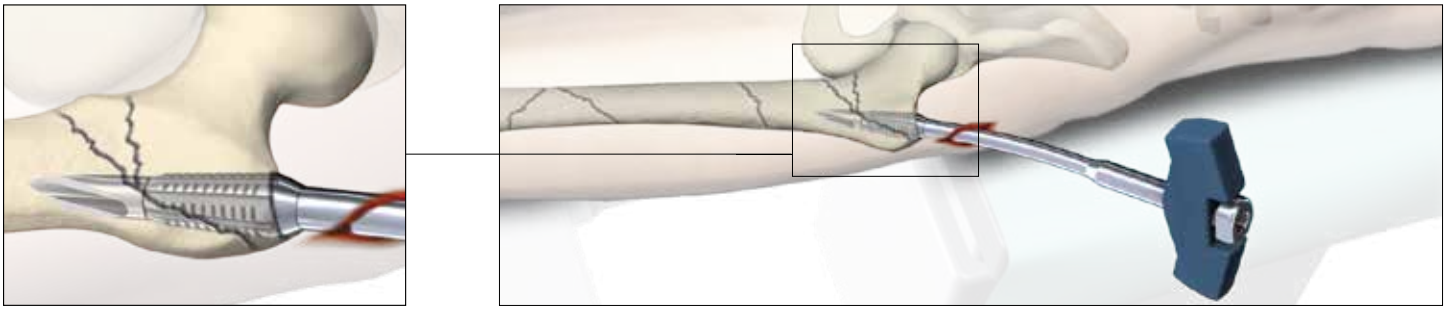

Fig. 27

Tecnica chirurgica

Preparazione del canale midollare

Il sistema Gamma3 comprende quattro opzioni di preparazione del canale midollare, descritte di seguito.

Opzione 1: Alesatura del canale midollare

Si raccomanda di utilizzare un filo guida con oliva da 3 mm come guida dell'alesatore; far passare il filo guida per alesatore attraverso il punteruolo curvo cannulato nella diafisi femorale, come mostrato, utilizzando l'impugnatura per filo guida (Fig. 28).

La rotazione del filo guida durante l'inserimento facilita il raggiungimento della posizione desiderata al centro del canale midollare.

Gli alesatori flessibili vengono utilizzati per alesare l'asta del femore in più fasi a partire da un diametro di 9 mm con incrementi di 0,5 mm.

Il diametro del canale alesato deve superare di almeno 2 mm il diametro distale del chiodo. Per raggiungere queste dimensioni in alcuni canali midollari stretti può essere necessario eseguire un'alesatura (Fig. 29).

Dopo avere eseguito l'alesatura, è necessario alesare ulteriormente l'intero canale femorale attraverso l'istmo, per evitare una concentrazione di sforzo nell'osso.

Per il perfetto inserimento della parte prossimale del chiodo lungo Gamma3, è necessario aprire la regione sottotrocanterica fino a un diametro di 15,5 mm (Fig. 30). È possibile eseguire l'operazione tramite alesatura con il sistema di alesatura Bixcut (Fig. 28a) o, in alternativa, con l'alesatore conico a fase singola. Per proteggere il tessuto molle durante l'alesatura deve essere utilizzata la guida per alesatore conico.

Attenzione:

È necessario prestare attenzione durante l'uso degli alesatori flessibili per assicurarsi che il filo guida non si sposti lateralmente durante l'alesatura. Ciò può provocare la resezione di più massa ossea sulla faccia laterale con conseguente posizionamento offset del chiodo e rischio di frattura dell'asta.

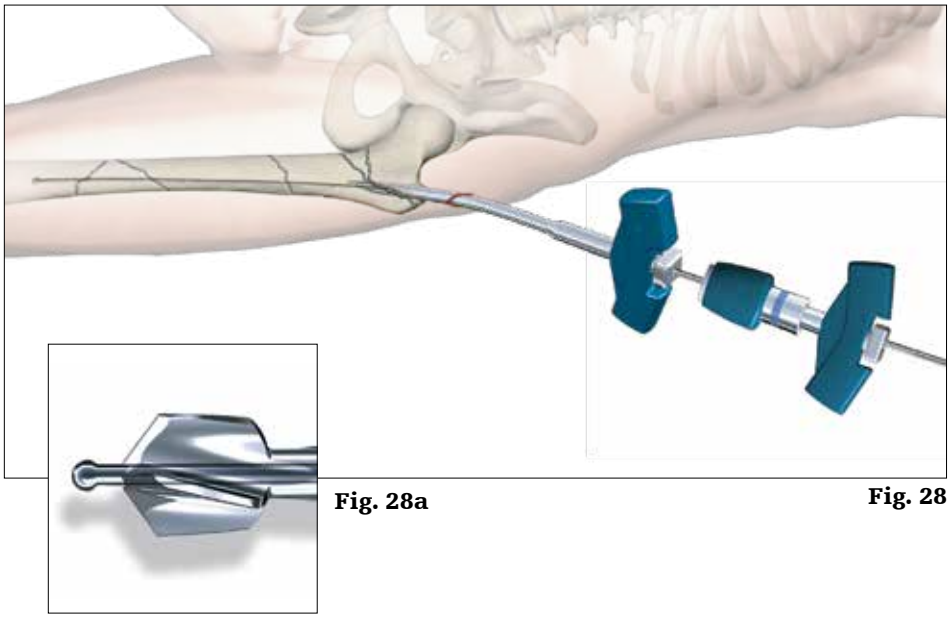

Fig. 28a

Fig. 28

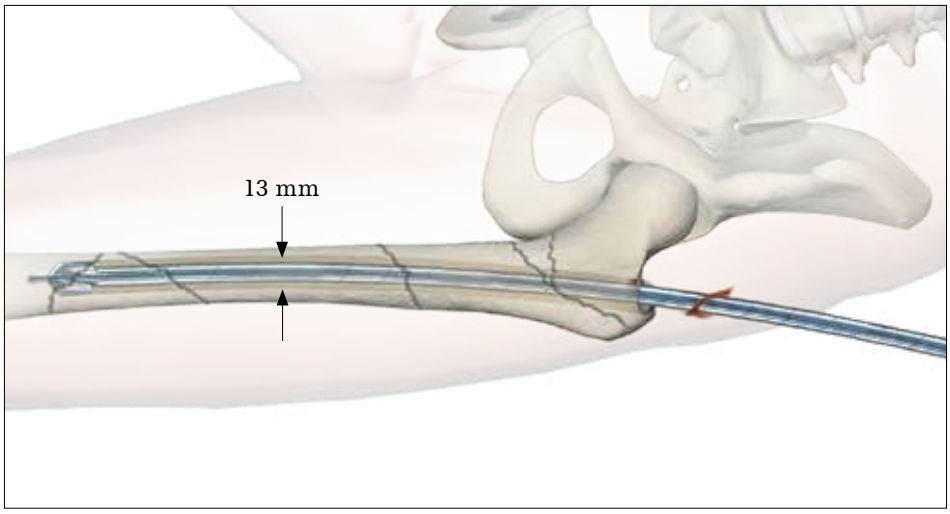

Fig. 29

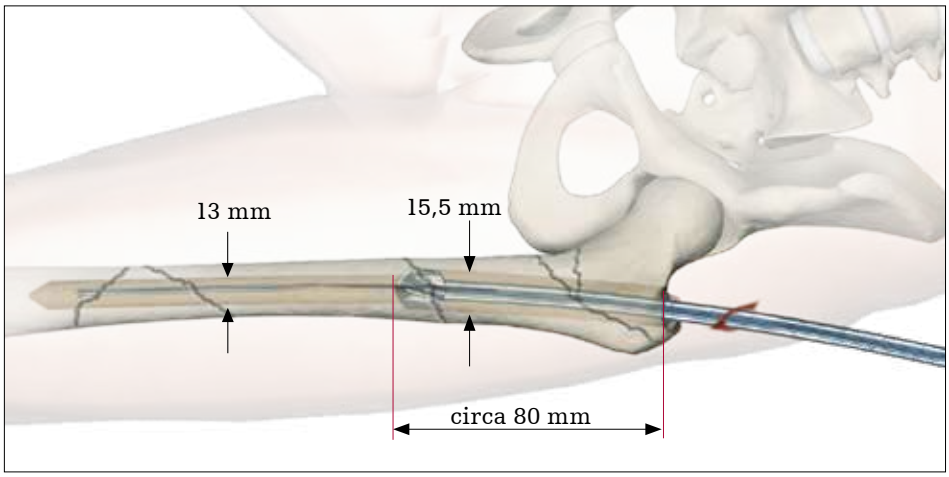

Fig. 30

Tecnica chirurgica

Opzione 2:
Alesatore conico a fase singola

L'alesatore conico a fase singola è uno strumento opzionale sviluppato per offrire ai chirurghi un'alternativa per la preparazione del canale prossimale del trocantere tramite un'unica perforazione.

Se si utilizzano chiodi lunghi Gamma3, si raccomanda di alesare completamente il canale midollare fino all'area del condilo, per un diametro di almeno 13 mm.

Dopo l'incisione cutanea e il posizionamento del filo guida, come descritto sopra, il trocar o il trocar multiforo viene inserito nella guida per alesatore per proteggere il tessuto molle durante l'inserimento. Spingere il trocar (se si utilizza il trocar multiforo, usare il foro centrale) e il gruppo della cannula verso il basso sul filo guida da 3 mm verso la punta del trocantere (Fig. 31).

Attenzione:

L'alesatore conico a fase singola è uno strumento di taglio frontale e laterale da usare con grande attenzione per evitare di danneggiare accidentalmente l'osso integro con i bordi taglienti.

Se utilizzato, il filo di Kirschner da 3,2 mm deve essere quindi sostituito da un filo guida.

Ottimizzazione del punto di ingresso

Il punto di ingresso può essere praticato anche senza utilizzare il punteruolo. Un filo di Kirschner da 3,2 mm viene posizionato attraverso la punta del trocantere.

L'eventuale posizione non ottimale del filo di Kirschner può essere corretta facilmente utilizzando un secondo filo di Kirschner in combinazione con il trocar multiforo.

Il trocar multiforo è dotato di un design speciale per un inserimento più preciso. Oltre al foro centrale, presenta altri 4 fori posti a diverse distanze dal centro (Fig. 32), che consentono di correggere facilmente l'inserimento del filo di Kirschner guida nella posizione ottimale (punto di ingresso).

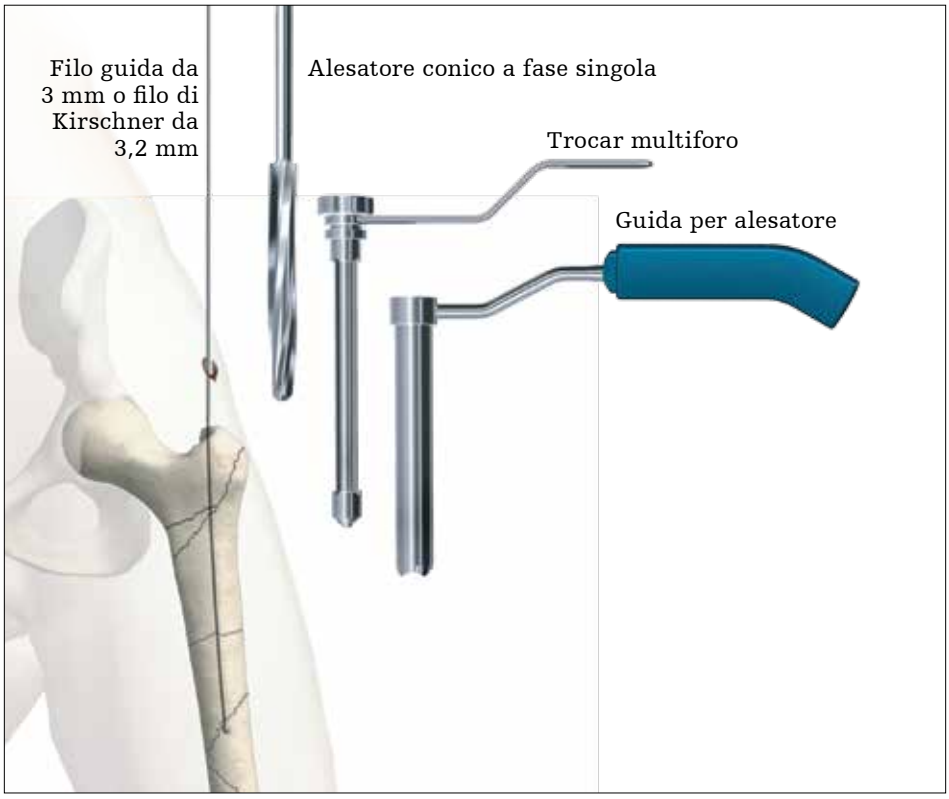

Fig. 31

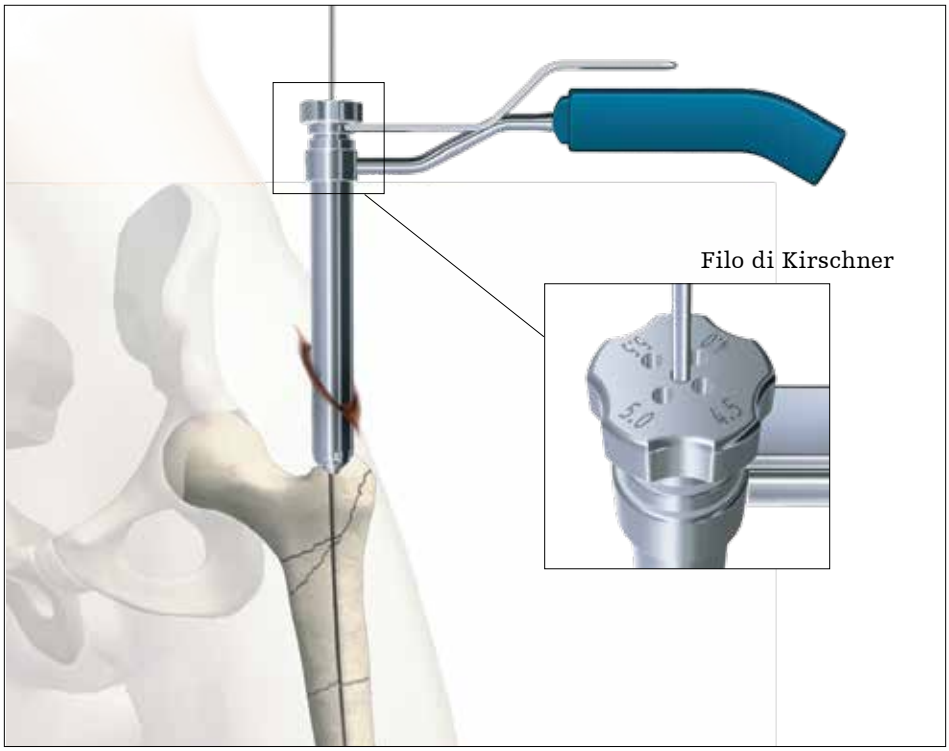

Fig. 32

Tecnica chirurgica

Il trocar viene quindi rimosso e l'alesatore conico a fase singola viene collegato all'impugnatura a T e fatto scorrere sulla guida o sul filo di Kirschner verso la punta del trocantere. Ruotando in senso orario e spingendo delicatamente l'alesatore conico, verrà eseguita la perforazione della parte prossimale del trocantere (Fig. 33 e 34) e preparato il canale per la parte prossimale del chiodo Gamma3. L'alesatore conico a fase singola si arresta una volta raggiunta la profondità corretta. Se è stato utilizzato un filo di Kirschner da 3,2 mm, ora deve essere sostituito da un filo guida.

Attenzione:
I fili di Kirschner da 3,2 mm non devono essere riutilizzati, in quanto esclusivamente monouso. I fili di Kirschner possono essere danneggiati o piegati durante le procedure chirurgiche. Pertanto, NON utilizzare lo stesso filo di Kirschner per l'inserimento della vite cefalica.

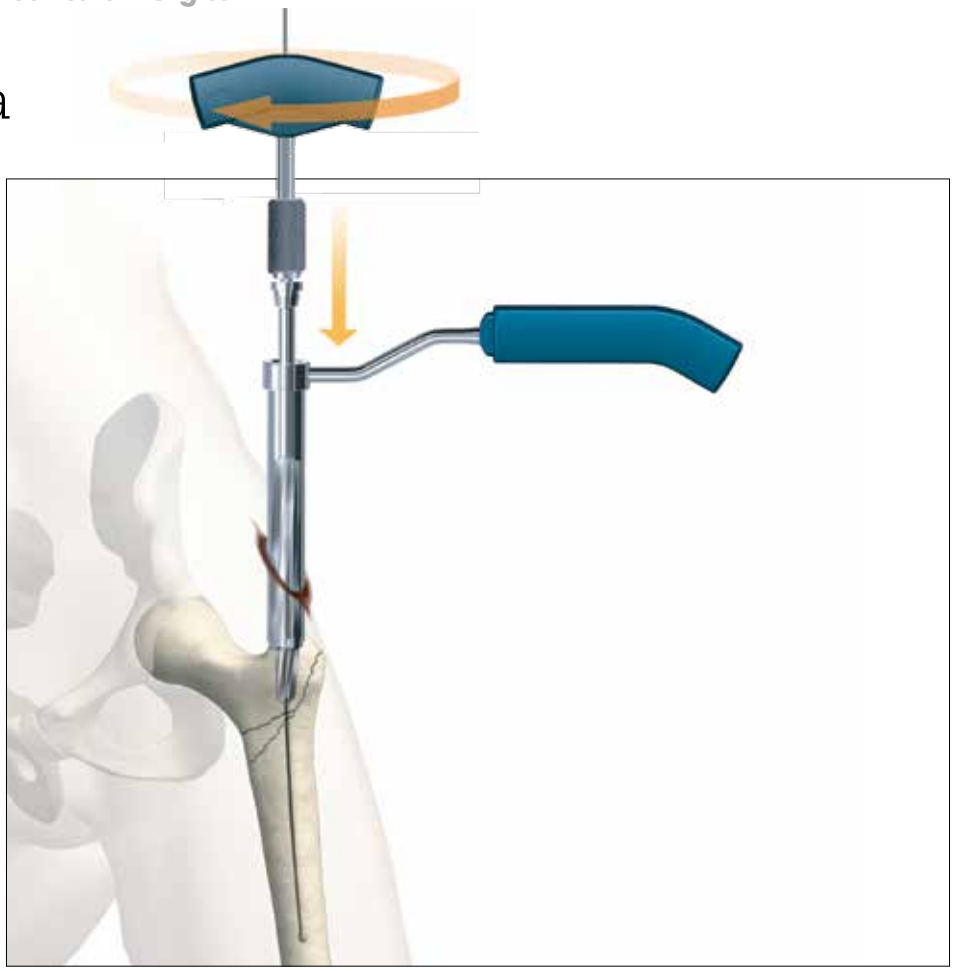

Fig. 33

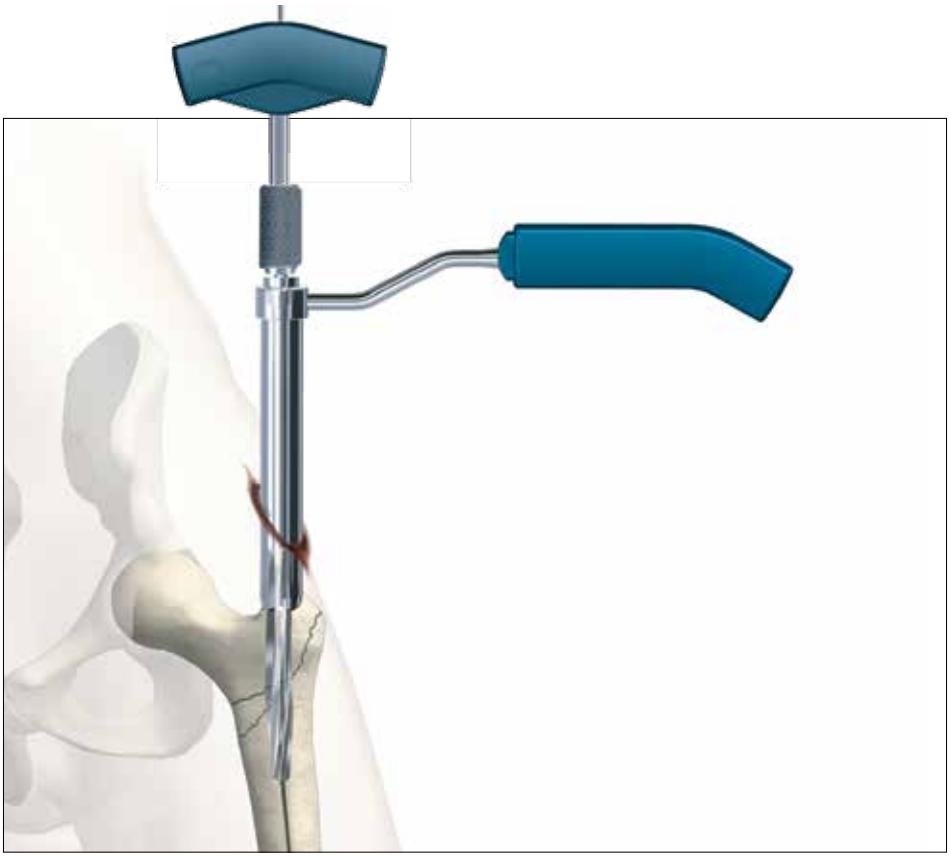

Fig. 34

Tecnica chirurgica

Opzione 3:
Taglia placca cannulato

Il taglia placca cannulato è un dispositivo di taglio frontale utilizzato per preparare la parte prossimale del femore per il chiodo lungo Gamma3.

Offre ai chirurghi un'altra opzione per l'apertura della cavità del femore prossimale senza alesatura. Soprattutto nei pazienti più anziani può ridurre la necessità di alesatura della cavità femorale. Se si utilizza un chiodo lungo, si raccomanda di alesare completamente il femore fino all'area condilare, per un diametro di almeno 13 mm.

Il taglia placca cannulato viene guidato su un perno guida solido da 4 mm. Il fissaggio del perno guida nell'osso consente il posizionamento ottimale del taglia placca cannulato (Fig. 35 e 36).

Questo dispositivo consente di raccogliere facilmente materiale dell'innesto osseo, risultando utile in condizioni di difficile guarigione.

Attenzione:
Quando si utilizza il taglia-placca cannulato, non aprire la corticale con il punteruolo: si possono creare fori con diametro superiore a 4 mm. Per garantire le migliori prestazioni di taglio del taglia-placca cannulato, il perno guida da 4 mm richiede stabilità ossea.

Fig. 35

Fig. 36

Tecnica chirurgica

Opzione 4:
Fresa a corona

La fresa a corona è uno strumento di taglio frontale utilizzato per preparare la parte prossimale del femore per il chiodo Gamma3 180. Offre un'opzione per l'apertura della cavità del femore prossimale senza alesatura. Soprattutto nei pazienti più anziani, la fresa a corona può ridurre la necessità di alesatura della cavità femorale.

Inserire il filo di Kirschner con rondella attraverso una piccola incisione utilizzando l'impugnatura per filo guida finché la rondella non raggiunge la superficie del grande trocantere (Fig. 37).

Quindi inserire il trocar assemblato e la guida per alesatore sul filo di Kirschner finché la punta del trocar non raggiunge il grande trocantere (Fig. 38).

Attenzione:
Quando si utilizza la fresa a corona, non aprire la corticale con il punteruolo, in quanto il punteruolo può creare un foro con diametro superiore a 3,2 mm. Per garantire le migliori prestazioni di taglio della fresa a corona, il filo di Kirschner da 3,2 mm richiede stabilità ossea.

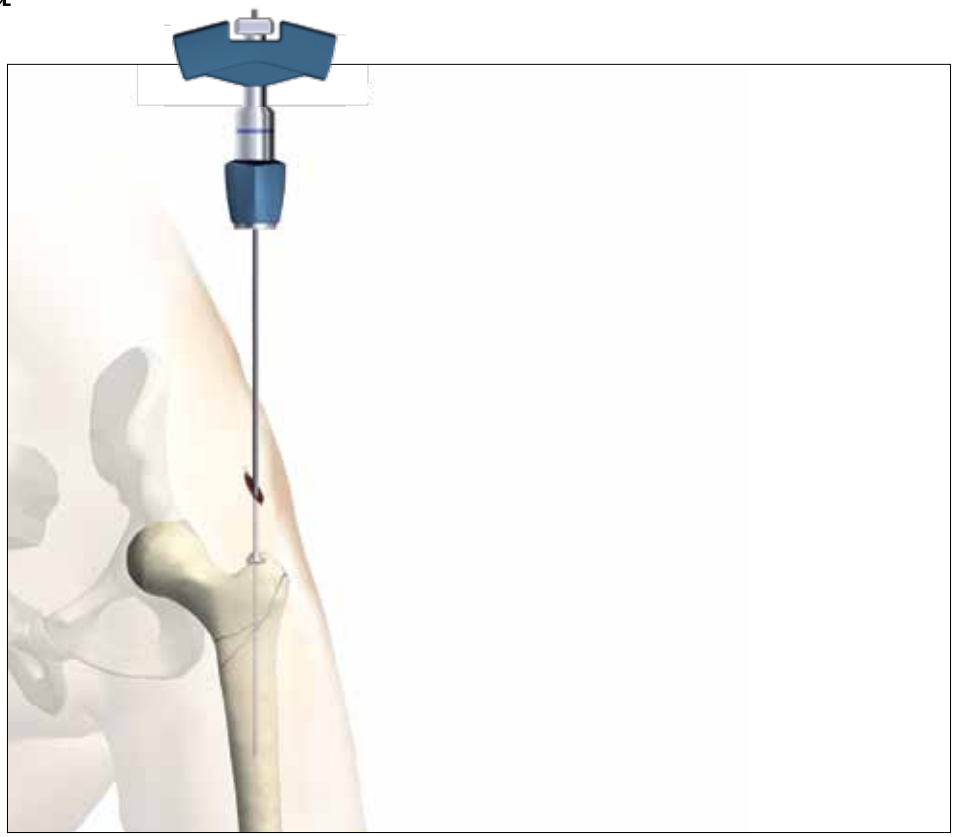

Fig. 37

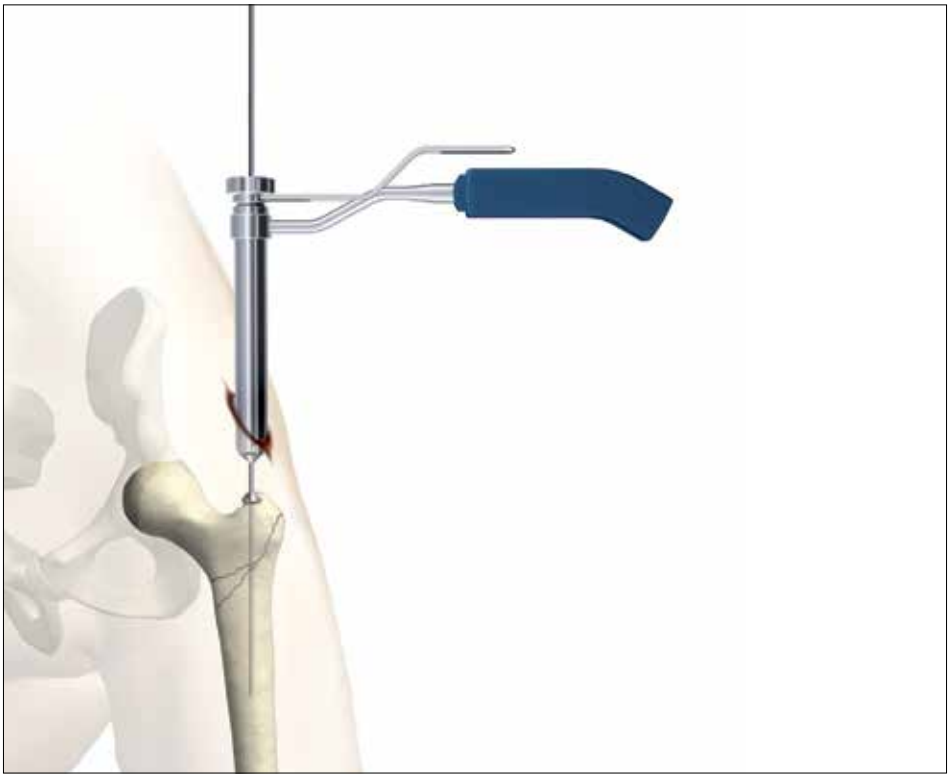

Fig. 38

Tecnica chirurgica

Rimuovere il trocar, quindi collegare la fresa a corona all'impugnatura a T (Fig. 39) e farla scorrere sul filo di Kirschner verso la punta del grande trocantere.

Ruotando in senso orario e spingendo delicatamente la fresa a corona verrà eseguita la perforazione della parte prossimale del trocantere e preparato il canale per la parte prossimale del chiodo Gamma3. La fresa a corona si arresta una volta raggiunta la profondità corretta (Fig. 40 e 41).

Attenzione:
Se si utilizza uno strumento elettrico per guidare la fresa a corona, prestare particolare attenzione alla posizione del filo di Kirschner. La fresa a corona è uno strumento di taglio frontale e laterale da usare con grande attenzione, per evitare l'alesatura accidentale dell'osso integro con i bordi taglienti.

Fig. 39

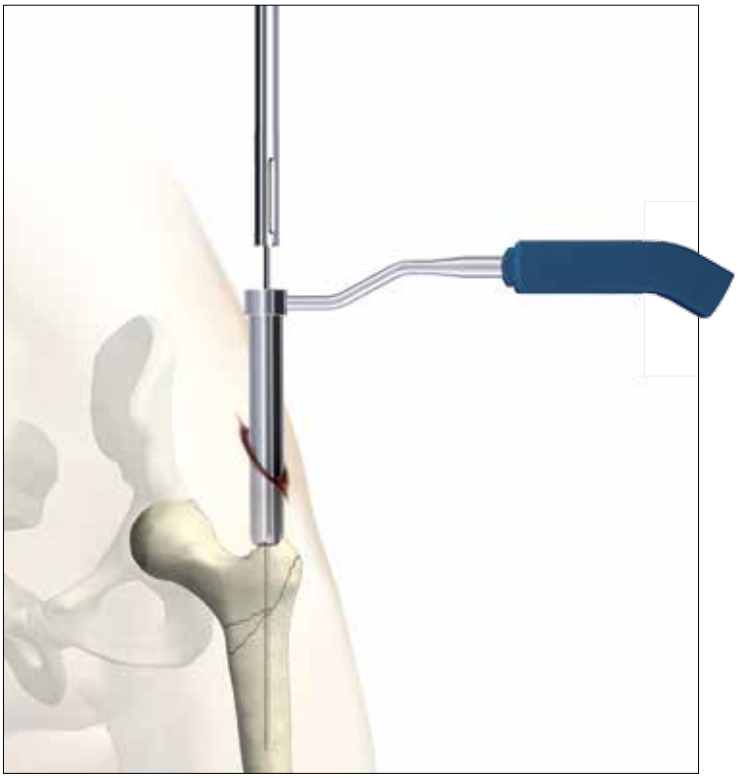

Fig. 40

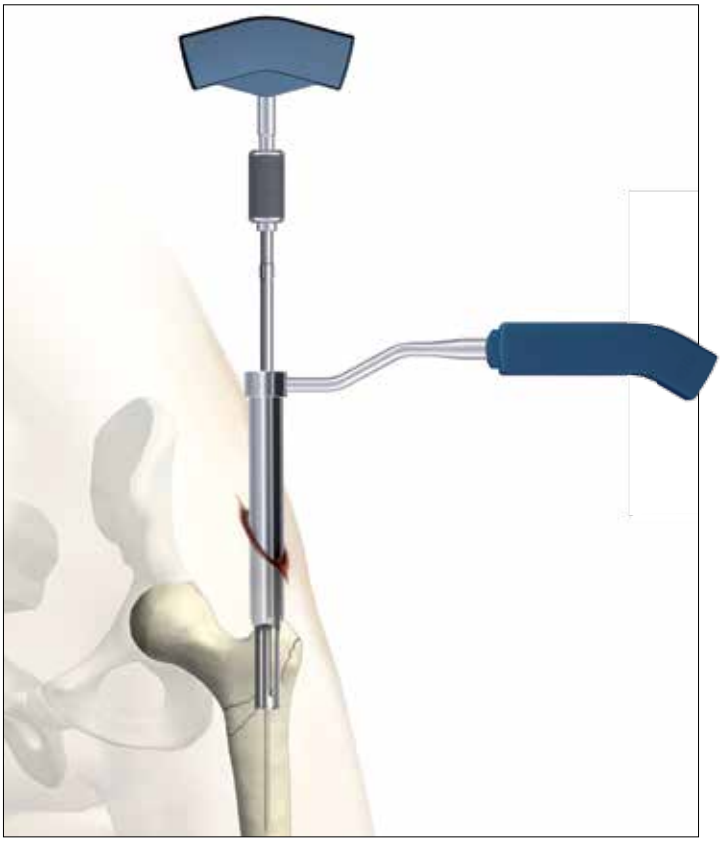

Fig. 41

Tecnica chirurgica

Montaggio del dispositivo di posizionamento

1. Montaggio della cannula di centraggio e del pomello

Innanzitutto montare il pomello sulla cannula di centraggio (Fig. 42a) e allineare il punto presente sul pomello con la freccia sulla cannula di centraggio. Spingere il pomello con decisione sulla cannula. Il pomello si inserisce sulla cannula per circa 5 mm e deve essere ruotato in senso orario di circa 30 gradi. Rilasciare quindi il pomello, che scorrerà indietro alla stessa distanza. Il pomello è ora montato sulla cannula di centraggio e deve essere collegato al braccio di centraggio (Fig. 42c).

In alternativa, è disponibile la cannula speedlock, che consente il montaggio diretto della cannula al braccio di posizionamento senza la necessità di eseguire le fasi indicate sopra. La cannula speedlock offre le stesse funzioni del gruppo cannula di centraggio e pomello. La tecnica chirurgica che utilizza la cannula speedlock (Fig.43) viene illustrata nei capitoli seguenti.

2. Montaggio del braccio di posizionamento e della cannula speedlock

Premere il gruppo cannula speedlock sul braccio di posizionamento nella direzione indicata dalla linea fino all'arresto (fare combaciare le linee delle frecce).

Ruotare la cannula speedlock fino a raggiungere la posizione corrispondente all'angolo del chiodo richiesto per la vite cefalica, ad es., 125°, (da punto a punto) o le posizioni di bloccaggio distale "Dinamico" o "Statico". Fissare quindi la cannula di centraggio in posizione, premendola con forza sul braccio di posizionamento, fino a percepire e udire lo scatto della cannula in posizione.

La cannula speedlock può essere bloccata nel braccio di posizionamento ruotando il pomello in posizione "blocco". In questo modo viene bloccata anche la guida cannulata per vite cefalica o la cannula di protezione del tessuto.

Fig. 42a **Fig. 42b** **Fig. 42c**

Fig. 43

Tecnica chirurgica

3. Montaggio del dispositivo di posizionamento e del chiodo lungo Gamma3

Il chiodo lungo Gamma3 prescelto viene montato sul dispositivo di posizionamento in fibra di carbonio, come mostrato in Figura 44. La parte che si connette al chiodo del dispositivo di posizionamento è stata progettata con una semplice funzione di montaggio per il fissaggio rapido e sicuro del chiodo.

Assicurarsi che i perni di posizionamento si inseriscano nelle tacche corrispondenti sulla parte prossimale del chiodo.

Serrare saldamente la vite di serraggio con il cacciavite a punta sferica affinché non si allenti durante l'inserimento del chiodo.

Prima di iniziare l'intervento chirurgico, controllare le seguenti due funzioni del dispositivo di posizionamento:

1. Fissaggio sicuro del chiodo al dispositivo di posizionamento.
2. Corrispondenza tra la guida cannulata per vite cefalica e l'angolo del chiodo prescelto.

Fig. 44
Montaggio del chiodo lungo Gamma3

Tecnica chirurgica

Prima di controllare il funzionamento della guida cannulata per vite cefalica, il pomello della cannula speedlock deve essere collocato in posizione antioraria. Fare passare delicatamente la guida cannulata per vite cefalica attraverso il foro della cannula speedlock e fissarla con cautela in posizione finale ruotando il pomello in senso orario. Controllare l'angolo del chiodo corretto utilizzando il filo di Kirschner, una punta da trapano da 4,2 mm o il trapano multidiametro per vite cefalica (Fig. 44).

Rimuovere la guida cannulata per vite cefalica in senso opposto: ruotare il pomello della cannula speedlock in senso antiorario e la guida cannulata per vite cefalica tirandola indietro.

Nota:
Prima di iniziare l'intervento chirurgico, controllare l'impianto e il gruppo degli strumenti. Assicurarsi che l'angolo della cannula corrisponda all'angolo del chiodo prescelto, ad es., la posizione 125°, sulla cannula speedlock per un chiodo con angolo di 125° (Fig. 45).

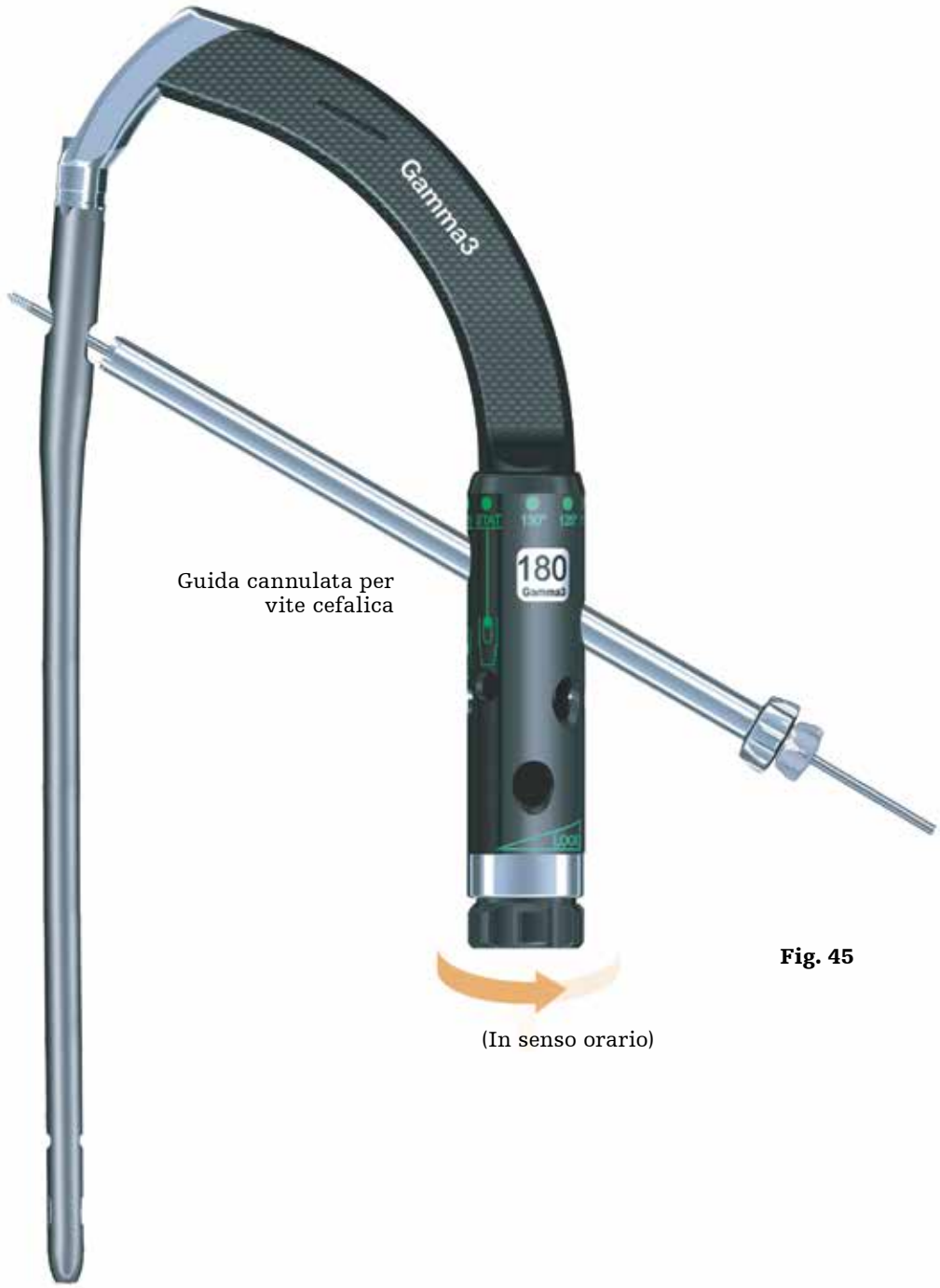

Fig. 45

Tecnica chirurgica

Inserimento del chiodo

Il chiodo viene fatto avanzare attraverso il punto di ingresso oltre il sito della frattura fino al livello appropriato.

In caso di osso denso, innanzitutto valutare nuovamente se è stata ottenuta un'alesatura sufficiente, quindi, se necessario, collegare la piastra d'urto al braccio di posizionamento e usare il martello a diapason per inserire ulteriormente il chiodo (Fig. 46).

In genere, il chiodo è posizionato in sede troppo prossimale e si dovrebbe effettuare una correzione a mano o utilizzando la piastra d'urto posta nel dispositivo di posizionamento. Se è necessario un posizionamento più alto, la barra universale e il martello a diapason possono essere collegati alla piastra d'urto per estrarre i due dispositivi uniti in modo delicato e con la massima attenzione. La nuova posizione viene controllata nuovamente mediante l'intensificatore d'immagine, come descritto sopra.

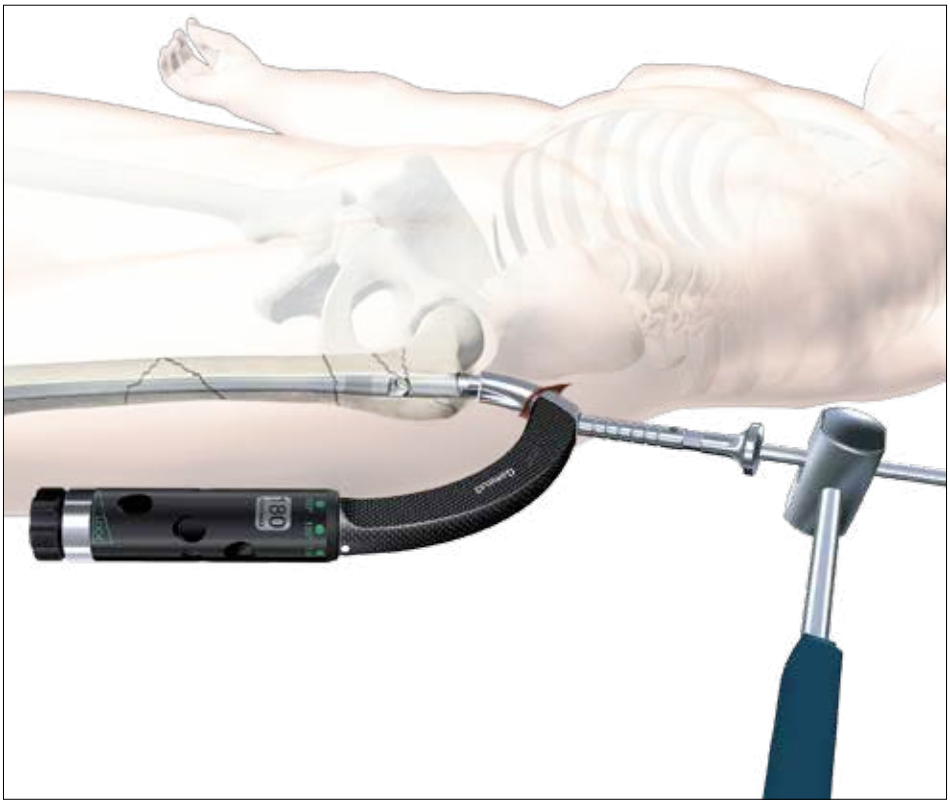

Figura 46

Pericolo:

Il chiodo deve avanzare delicatamente, senza forza eccessiva. Se si incontra troppa resistenza, si consiglia la rimozione del chiodo e un'ulteriore alesatura.

Nota:

Rimuovere il filo guida prima di procedere alla perforazione o all'inserimento del filo di Kirschner.

Posizionamento finale con impattatore

La guida in fibra di carbonio non deve mai bloccarsi, in quanto potrebbe rompersi o deformarsi. L'impattatore in dotazione può essere utilizzato per facilitare il posizionamento finale del chiodo. Tramite piccoli colpi è possibile eseguire lievi regolazioni della posizione del chiodo, che possono contribuire a ottimizzare la posizione finale della vite cefalica nella testa del femore. La vite di serraggio deve essere serrata nuovamente dopo l'uso dell'impattatore.

L'impattatore non deve essere utilizzato per forzare l'inserimento del chiodo nel canale. Se il chiodo non può essere posizionato manualmente o non avanza a ogni colpo inferto sull'impattatore, è necessario rivedere le fluoroscopie anteroposteriore e laterale per determinare la causa dell'impatto indesiderato, ad esempio la mancata corrispondenza tra la geometria del chiodo e il canale midollare.

È necessario esaminare la posizione iniziale, l'arco del femore e il diametro del canale per verificare che l'estremità principale del chiodo non urti contro la corticale mediale o anteriore e che il canale stesso sia stato sufficientemente alesato.

Periodicamente, potrebbe essere necessario rimuovere il chiodo e alesare ulteriormente la diafisi.

Le dimensioni dell'apertura metafisaria prossimale potrebbero essere sottostimate (specialmente in pazienti giovani o di bassa statura) per impedire l'avanzamento del chiodo. In questo caso, può essere usato un alesatore flessibile per allargare ulteriormente l'area a livello del piccolo trocantere.

Per facilitare il passaggio manuale, il chiodo deve essere ruotato di 90° verso l'interno fino a oltrepassare la frattura.

Tecnica chirurgica

La profondità finale del chiodo viene monitorata mediante il braccio a C dell'intensificatore d'immagine; l'asse proiettato della vite cefalica può essere proiettato sullo schermo del monitor con un righello, per verificare che la vite cefalica sia in posizione ottimale.

Procedere finché l'asse del foro della vite cefalica (visualizzato sullo schermo come una mezzaluna) è allineato con la metà inferiore del collo del femore (Fig. 47). L'obiettivo finale è posizionare la vite cefalica centralmente o leggermente al di sotto della testa del femore nel piano frontale.



Figura 47

Nota:

Rimuovere il filo guida per l'alesatore flessibile e l'inserimento del chiodo utilizzando l'impugnatura del filo guida.

Dopo avere inserito il chiodo Gamma3 alla profondità finale, controllare l'anteroversione del chiodo, usando la clip per filo di Kirschner o la clip a tubo con i fili di Kirschner (Fig. 48). In alternativa, con la clip per filo di Kirschner o la clip a tubo può essere utilizzato il filo a U Gamma3.

Figura 48

La clip per filo di Kirschner o la clip a tubo viene montata nelle fessure del braccio di posizionamento premendo contemporaneamente le flange della clip.

Attenzione:

Prima di procedere, assicurarsi che la vite di serraggio sia ancora completamente serrata.

La vite cefalica deve essere collocata nella posizione centrale della testa del femore nella vista laterale (Fig. 49).

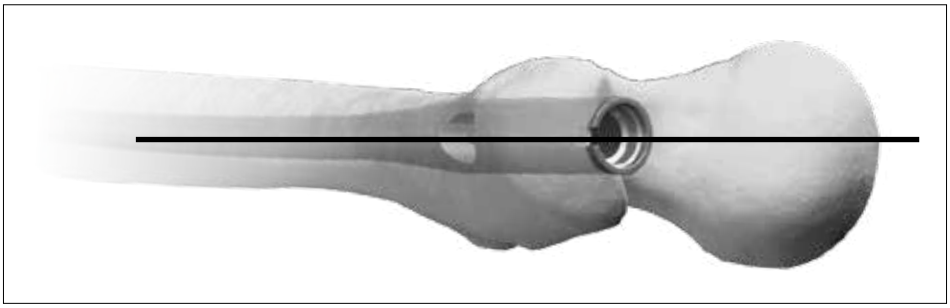

Figura 49

Tecnica chirurgica

Posizionamento della vite cefalica tramite dispositivo "one shot"

Si raccomanda l'uso del dispositivo "one shot" per stabilire se la vite cefalica si trova nella posizione ottimale. Il dispositivo è progettato per consentire il posizionamento corretto del filo di Kirschner per il posizionamento della vite cefalica prima di eseguire l'incisione cutanea laterale e aprire la corticale laterale (vedere Fig. 50-51a).

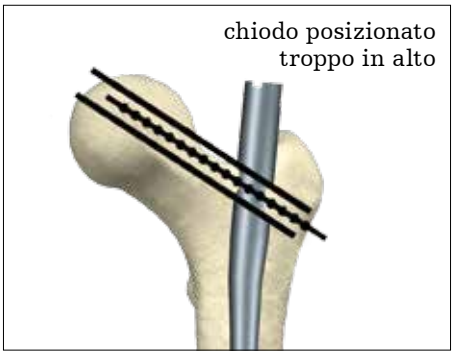

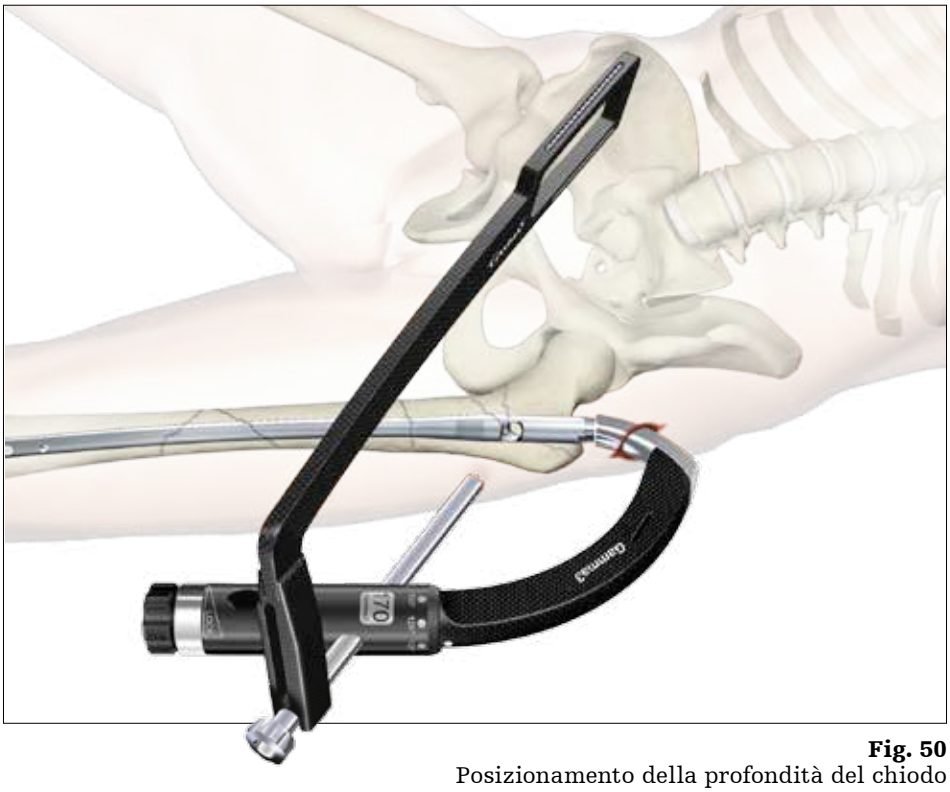

Fig. 50
Posizionamento della profondità del chiodo

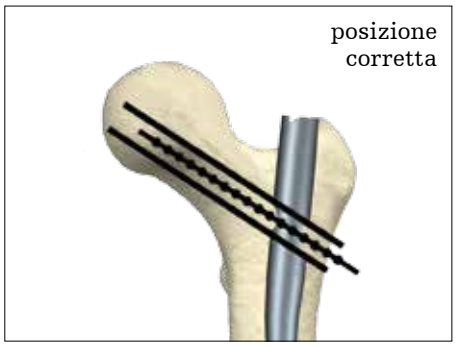

Fig. 51
Posizionamento dell'anteroversione

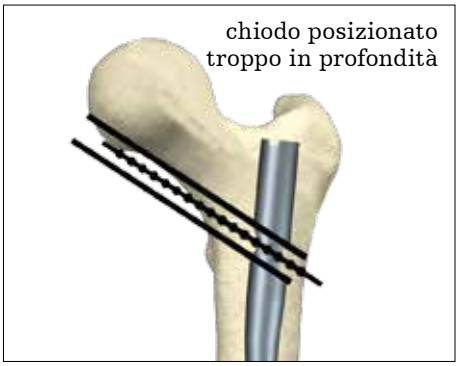

Fig. 50a-c
Vista anteroposteriore



Fig. 51a
Vista laterale

Tecnica chirurgica

Inserimento della vite cefalica

Il dispositivo di posizionamento deve essere tenuto da un assistente fino al completamento della fase successiva, per evitare che il suo peso determini la rotazione esterna del chiodo.

Quindi montare la guida cannulata per vite cefalica insieme alla guida cannulata di perforazione per vite cefalica con codice colore verde da 4,2 mm e introdurle nella cannula di centraggio a livello della cute. Questo punto indica la posizione in cui praticare una piccola incisione fino all'osso (Fig. 52). Il gruppo guida cannulata viene quindi fatto avanzare attraverso l'incisione. Se si incontra la fascia lata, in genere è sufficiente ruotare la guida per raggiungere l'osso.

Per facilitare l'inserimento del gruppo cannula, può essere utilizzato anche il trocar con punta a spatola prima di usare la guida cannulata di perforazione per vite cefalica. Montare la guida cannulata per vite cefalica insieme al trocar con punta a spatola e introdurli nella cannula di centraggio a livello della cute. Praticare l'incisione cutanea fino all'osso (Fig. 52a). Quando la punta del trocar a spatola incontra la fascia lata, ruotarla manualmente. Il contrassegno sulla testa del trocar con punta a spatola indica la direzione della punta. Quando la punta raggiunge l'osso, sostituire il trocar con punta a spatola con la guida cannulata per vite cefalica con codice colore verde da 4,2 mm e prepararsi per la successiva fase di preforatura.

Per la misurazione accurata della lunghezza della vite cefalica, la guida cannulata esterna deve essere bene a contatto con la corticale laterale del femore. Il pomello della cannula di centraggio deve essere ruotato delicatamente in senso orario per bloccare la cannula della guida in posizione e stabilizzare ulteriormente il gruppo di centraggio (Fig. 53 e 53a).



Fig. 52

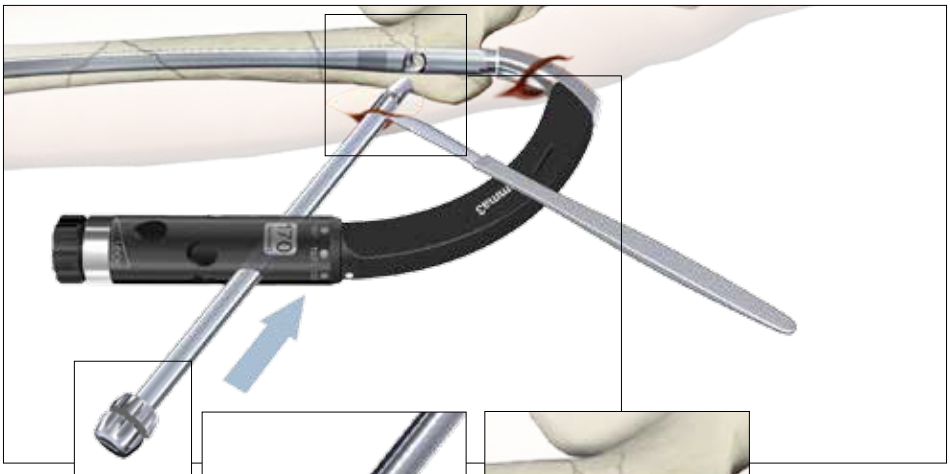

Fig. 52a

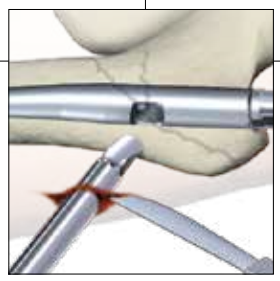

Fig. 52b

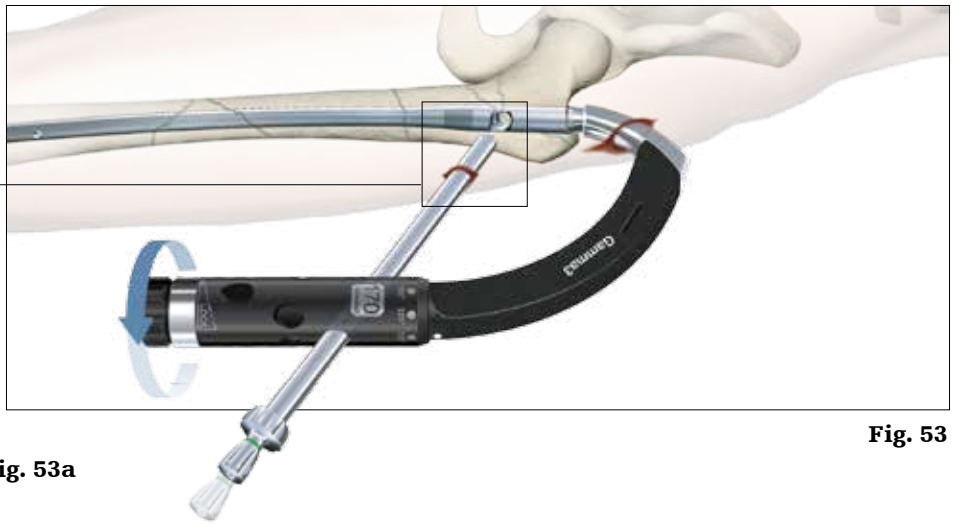

Fig. 53

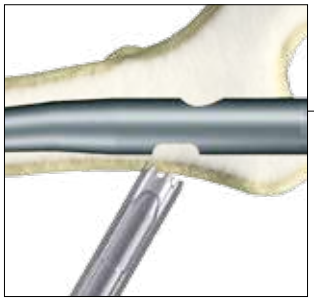

Fig. 53a

Tecnica chirurgica

Preforatura della corticale laterale

Con la guida cannulata per vite cefalica innestata saldamente nella corticale, la guida cannulata di perforazione per vite cefalica con codice colore verde da 4,2 mm deve essere spinta delicatamente contro la corticale. La corticale laterale deve essere aperta mediante uno strumento elettrico o a mano utilizzando la punta da trapano con punta centrale con codice colore verde da 4,2 mm × 300 mm. È inoltre disponibile una punta da trapano più lunga da 4,2 mm × 360 mm come opzione per una preforatura più profonda e come guida più lunga per il filo di Kirschner (Fig. 45).

La guida cannulata di perforazione per vite cefalica con codice colore verde da 4,2 mm viene quindi sostituita dalla cannula per filo di Kirschner. (Le due cannule sono simili, ma presentano diametri interni dei fori differenti. La cannula per filo di Kirschner non è dotata di anello colorato.)

Nota:

Prima di procedere, controllare che il filo guida per l'alesatore flessibile e l'inserimento del chiodo utilizzato in precedenza sia stato rimosso.

Il filo di Kirschner monouso inserito attraverso la cannula per filo di Kirschner deve essere fatto avanzare fino all'osso subcondrale (Fig. 46) utilizzando l'impugnatura per filo guida o uno strumento elettrico. Controllare che il filo di Kirschner sia posizionato nella parte centrale o nella metà inferiore della testa del femore nel piano frontale e sulla linea mediana nel piano laterale (Fig. 46a).

Attenzione:

La preforatura offre la possibilità di aprire la corticale laterale per l'ingresso del filo di Kirschner. La preforatura può contribuire a evitare l'eventuale scivolamento del filo di Kirschner sulla corticale e la deflessione all'interno della testa del femore. Ciò può aiutare anche a eseguire l'alesatura con vite cefalica senza contatto con il chiodo. Pertanto, controllare la posizione corretta del filo di Kirschner con l'intensificatore d'immagine nella vista anteroposteriore e mediolaterale, come mostrato in Fig. 47 e 49 per assicurarsi che non si verifichi una deflessione del filo di Kirschner.

Avvertenza:

Nel caso in cui il chiodo venga danneggiato durante l'alesatura con vite cefalica, è possibile ridurre il carico di fatica dell'impianto che può causare la rottura del chiodo.

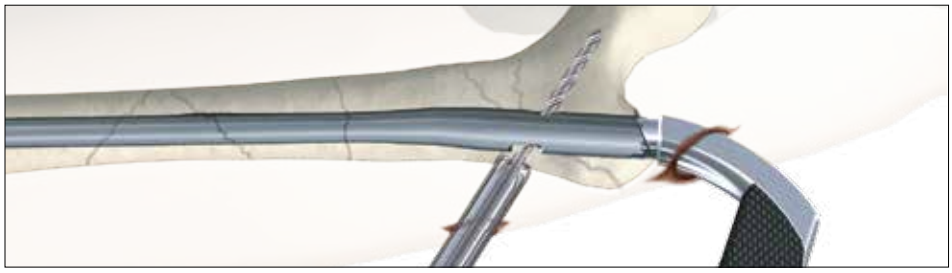

Fig. 54
Apertura della corticale laterale

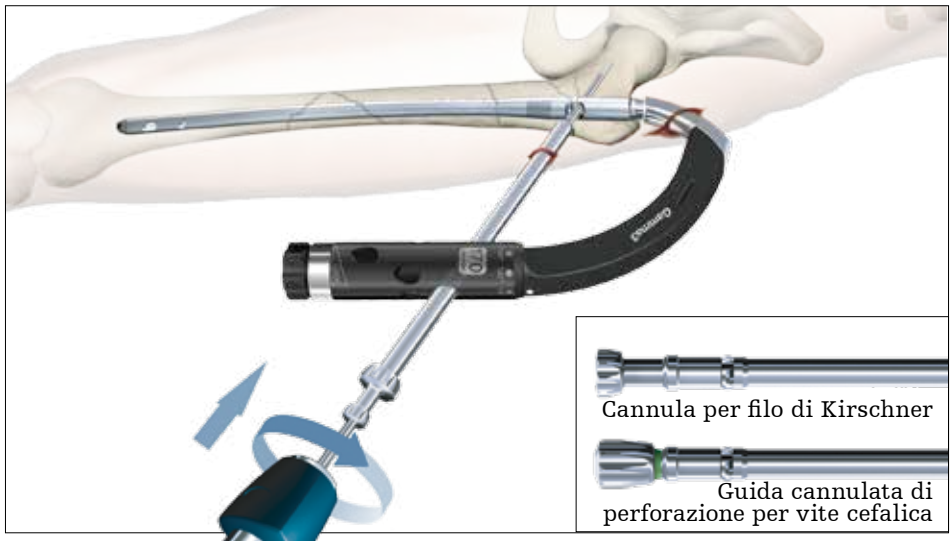

Fig. 55
Posizionamento del filo di Kirschner

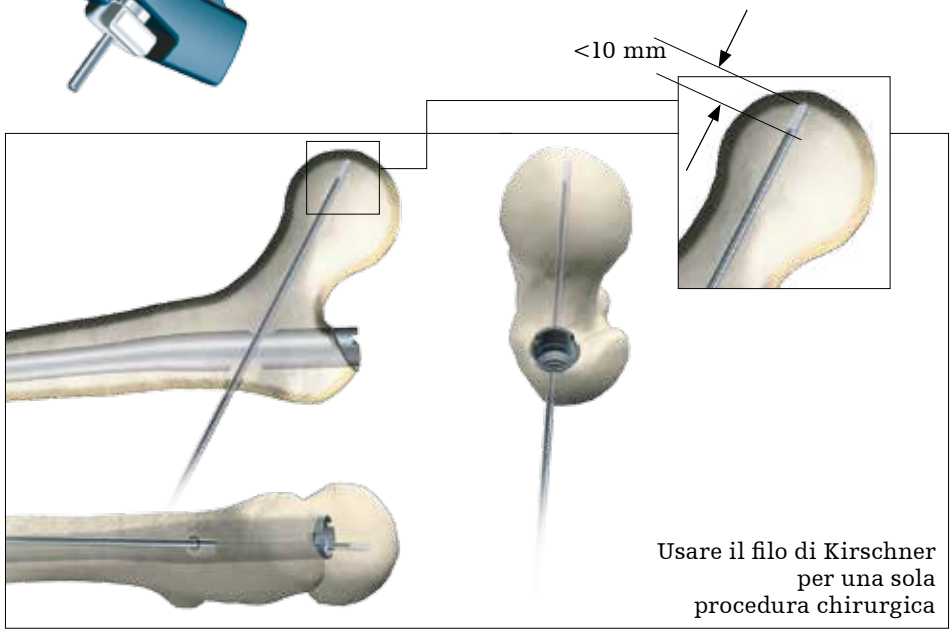

Fig. 55a
Posizionamento del filo di Kirschner

Tecnica chirurgica

Inserimento della vite cefalica

L'obiettivo è posizionare la vite cefalica al centro o leggermente sotto il centro della testa del femore nella vista anteroposteriore e centralmente nella vista laterale, per consentire il migliore trasferimento di carico alla vite cefalica.

Dopo aver posizionato in modo soddisfacente il filo di Kirschner, la lunghezza della vite cefalica richiesta viene misurata tramite il righello per vite cefalica.

Prima di iniziare la misurazione, assicurarsi che la guida cannulata per vite cefalica sia ancora premuta saldamente contro la corticale laterale del femore (Fig. 56).

Posizionare il righello per vite cefalica direttamente sotto il filo di Kirschner (Fig. 57).

Il valore raccomandato per la profondità del trapano multidiametro e la lunghezza della vite cefalica può essere letto direttamente sul righello per vite cefalica. In caso di valore intermedio tra un contrassegno e l'altro della scala, ad es., 97 mm, è necessario arrotondare sempre al valore immediatamente superiore, ad es., 100 mm.

Avvertenza:
I fili di Kirschner non devono essere riutilizzati, in quanto esclusivamente monouso. I fili di Kirschner possono essere danneggiati o piegati durante le procedure chirurgiche. In caso di riutilizzo, il filo di Kirschner potrebbe incastrarsi nella punta da trapano e fatto avanzare nella pelvi durante le fasi successive della procedura. Ciò potrebbe danneggiare vasi sanguigni importanti o causare altre lesioni gravi.

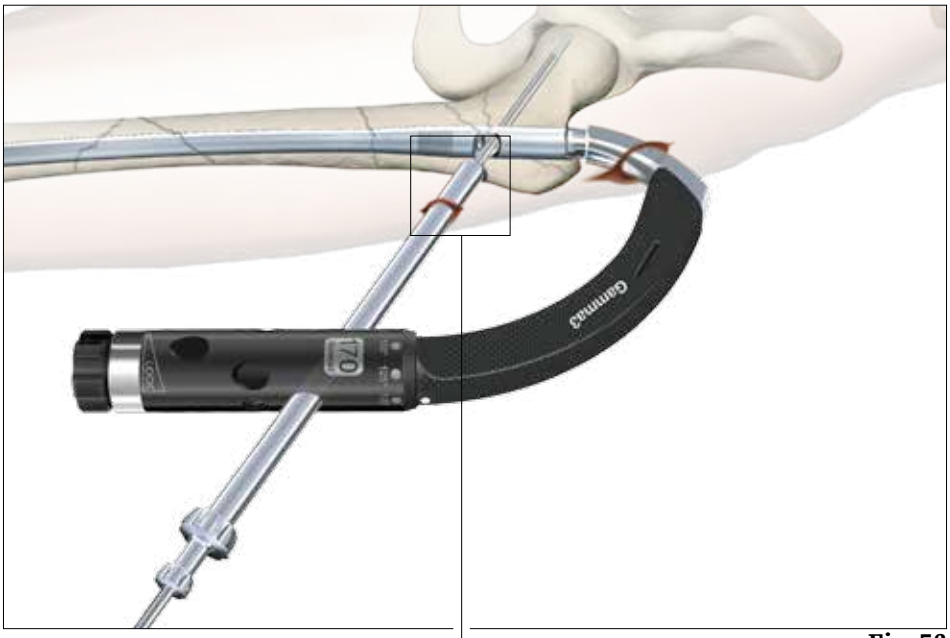

Fig. 56
Misurazione della lunghezza della vite cefalica

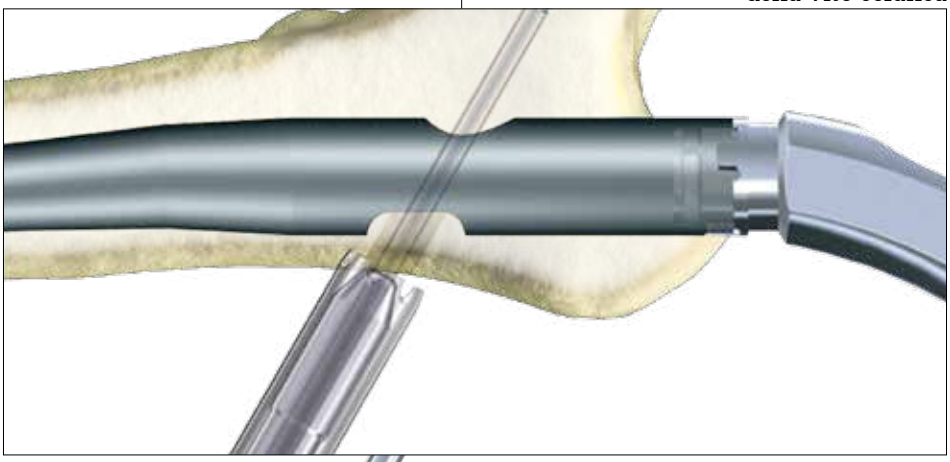

Fig. 56a

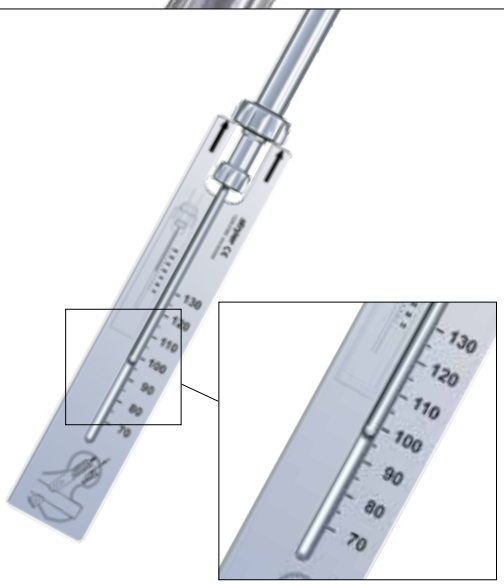

Fig. 57
Misurazione della lunghezza della vite cefalica

Tecnica chirurgica

Fig. 58

Il valore della misurazione (Fig. 58) viene quindi trasferito sull'arresto regolabile sul trapano multidiametro per vite cefalica.

Il valore (ad es., 100) deve essere visibile nella finestra dell'arresto del trapano multidiametro (Fig. 58a).

La cannula per filo di Kirschner viene rimossa e il trapano multidiametro per vite cefalica regolato viene fatto passare sul filo di Kirschner (Fig. 54) attraverso la guida cannulata per vite cefalica.

Il canale per la vite cefalica viene preparato utilizzando l'impugnatura a T collegata al trapano multidiametro per vite cefalica. Se si incontra eccessiva resistenza, è possibile utilizzare uno strumento elettrico con grande attenzione.

Continuare la perforazione finché l'arresto del trapano multidiametro viene a contatto con la guida cannulata per vite cefalica (Fig. 59 e 60). Assicurarsi che il dispositivo di posizionamento sia supportato adeguatamente per evitarne lo scivolamento all'indietro o la rotazione.

La perforazione, soprattutto quando la punta della punta da trapano si avvicina alla posizione finale nella testa del femore, deve essere eseguita sotto il controllo dell'intensificatore d'immagine, per evitare la penetrazione dell'articolazione dell'anca. Il filo di Kirschner è inoltre osservabile nell'apposita finestra del trapano multidiametro.

Avvertenza:

È importante osservare la punta del filo di Kirschner sull'intensificatore durante la perforazione. La finestra per filo di Kirschner offre un'ulteriore possibilità per ricontrollare la posizione finale del filo di Kirschner.

Assicurarsi che in nessun caso il filo di Kirschner venga fatto avanzare nella pelvi. Nel caso in cui si noti una deflessione del filo di Kirschner, si consiglia vivamente di rimuovere il filo di Kirschner e sostituirlo con uno nuovo. Se il trapano multidiametro non passa agevolmente attraverso il foro della vite cefalica, controllare tramite l'intensificatore d'immagine l'eventuale deflessione del filo di Kirschner. Non spingere mai con forza il trapano multidiametro attraverso il chiodo, in quanto tale azione può provocare gravi danni al chiodo con conseguente aumento del rischio di insuccesso dell'impianto.

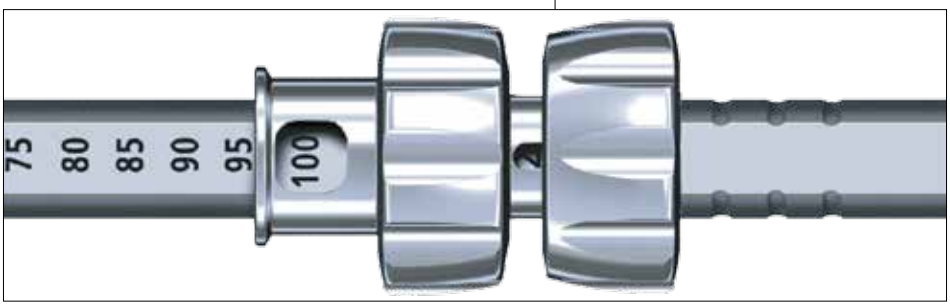

Fig. 58a

Fig. 59

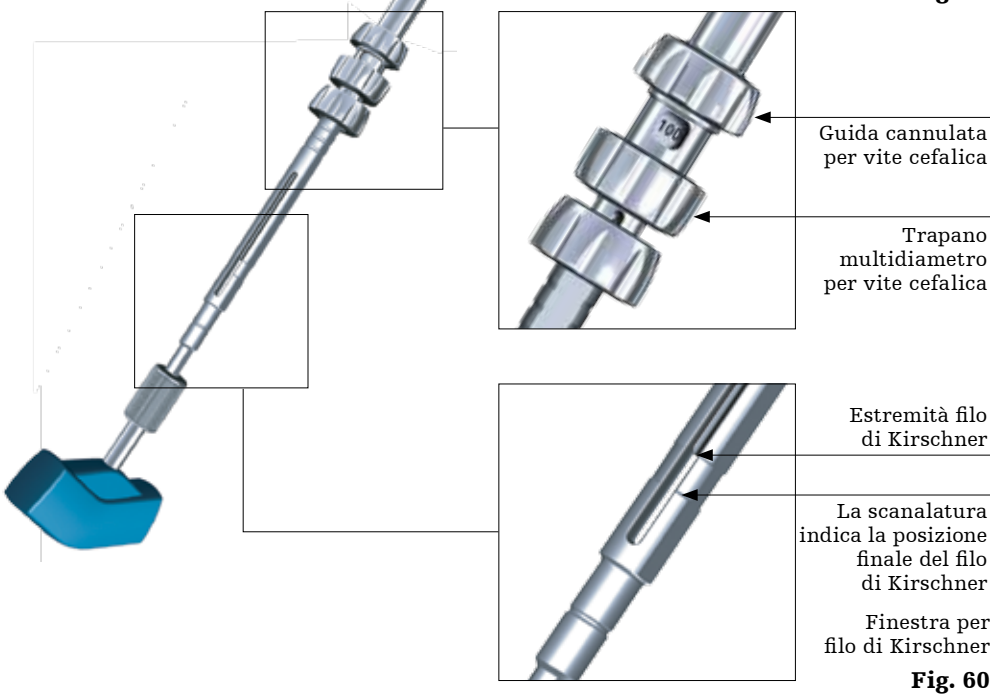

Fig. 60

Tecnica chirurgica

Inserimento della vite cefalica

Durante la perforazione controllare la profondità della punta da trapano in prossimità dell'osso subcondrale tramite l'intensificatore d'immagine.

In questa fase si dovrebbe vedere la punta del filo di Kirschner fuoriuscire dal trapano multidiametro per una lunghezza compresa tra 6 e 10 mm perché la porzione filettata del filo di Kirschner non è stata intenzionalmente inclusa nella misurazione della punta da trapano. Ciò consente di evitare che la punta da trapano penetri nell'articolazione (Fig. 61) e garantisce che il filo di Kirschner resti ancorato nell'osso subcondrale dopo l'alesatura. Rimuovere il trapano multidiametro ruotandola in senso orario e tirandola indietro.

In caso di osso duro, è disponibile un maschiatore per vite cefalica opzionale.

Trasferire il valore della misurazione (Fig. 48) sull'arresto regolabile del maschiatore per vite cefalica (Fig. 62a). Assicurarsi che il valore (ad es. 100) sia visibile nella finestra (Fig. 62b). La lunghezza prescelta del trapano multidiametro, del maschiatore per vite cefalica e della vite cefalica deve corrispondere (in questo esempio, 100 mm).

La vite viene quindi montata sul cacciavite per vite cefalica (Fig. 63).

Nel caso in cui sia necessario applicare una compressione, è possibile scegliere una vite cefalica più corta per evitare l'eccessiva fuoriuscita laterale della vite (vedere il capitolo Compressione/ Giustapposizione, di seguito). Assicurarsi che i perni del cacciavite per vite cefalica siano inseriti nelle fessure della vite cefalica. La rotella all'estremità deve essere ruotata in senso orario e serrata utilizzando il cacciavite a punta sferica.

Il gruppo vite cefalica viene quindi fatto passare sul filo di Kirschner attraverso la guida cannulata per vite cefalica e avvitato fino all'estremità del foro praticato alla testa del femore. Controllare la posizione finale della vite cefalica tramite l'intensificatore d'immagine. È inoltre possibile ricontrollare la posizione finale tramite l'anello di controllo (Fig. 63a) sul cacciavite per vite cefalica quando questa raggiunge l'estremità della guida cannulata per vite cefalica.

Avvertenza:
Accertarsi che il filo di Kirschner non fuoriesca nella pelvi durante l'inserimento della vite cefalica.

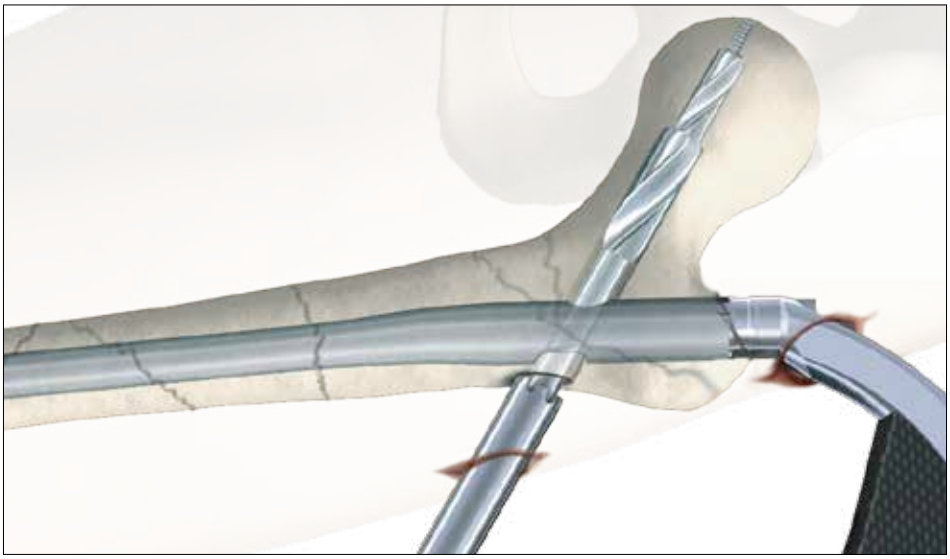

Fig. 61

Fig. 62a



Fig. 62b

Fig. 63

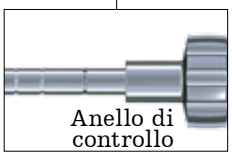

Fig. 63a

Tecnica chirurgica

Fissaggio della vite cefalica

L'impugnatura del cacciavite per vite cefalica deve essere parallela o perpendicolare (90°) al braccio di centraggio (Fig. 65) per garantire che la vite di bloccaggio possa essere inserita in una delle quattro scanalature dell'asta della vite cefalica.

L'indicatore di allineamento della vite di bloccaggio sarà utile per trovare la posizione corretta dell'impugnatura.

Se l'impugnatura a T non è perpendicolare o parallela al braccio di posizionamento, ruotarla in senso orario fino a raggiungere una delle due posizioni. NON RUOTARE MAI LA VITE CEFALICA IN SENSO ANTIORARIO.

Se il filo di Kirschner viene rimosso inavvertitamente, è comunque possibile inserire la vite purché la cannula della guida sia ancora a contatto con la corticale.

Avvertenza:

Si consiglia vivamente di posizionare la vite cefalica all'estremità del foro praticato per offrire la massima resistenza al taglio. Non ruotare mai la vite cefalica in senso antiorario dopo avere raggiunto la posizione finale; la punta della vite cefalica potrebbe non essere più a pieno contatto con la superficie ossea.

Compressione/Giustapposizione

In caso di necessità, è possibile applicare compressione o giustapposizione allo spazio vuoto della frattura ruotando delicatamente la rotella del cacciavite per vite cefalica in senso orario verso la cannula della guida (Fig. 64).

In caso di osso osteoporotico è necessario prestare attenzione per evitare l'allentamento della vite cefalica nella testa del femore. Deve essere scelta una vite cefalica più corta in base al grado di compressione previsto.

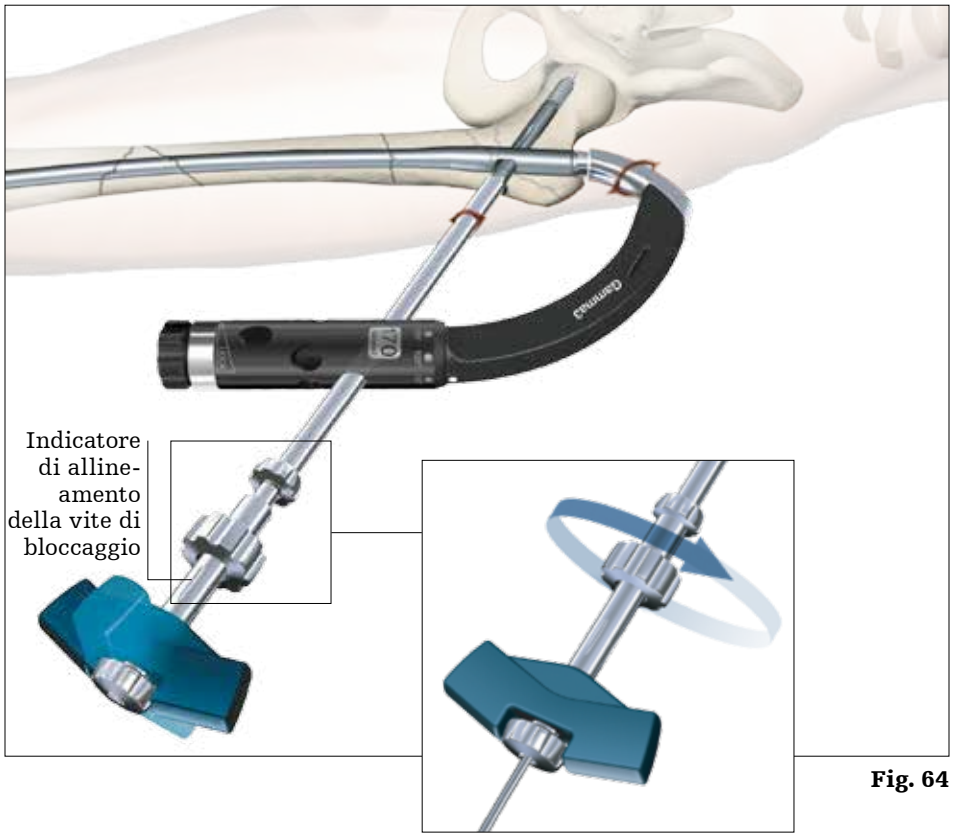

Fig. 64

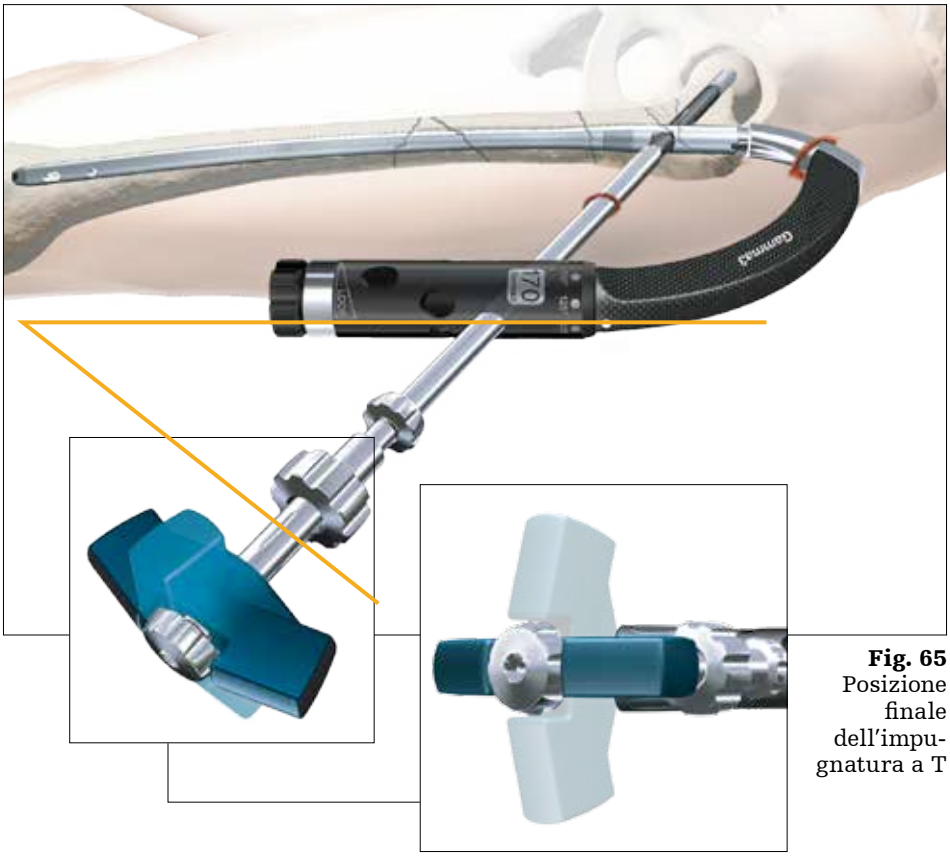

Fig. 65 Posizione finale dell'impugnatura a T

Fig. 65a

Tecnica chirurgica

Inserimento della vite di bloccaggio

Attenzione:
È richiesto l'uso della vite di bloccaggio. L'uso della vite di bloccaggio non è opzionale.

Montare la vite di bloccaggio sul relativo cacciavite. Inserire la vite di bloccaggio come mostrato nella Figura 66 lungo l'apertura nel raccordo del dispositivo di posizionamento e farla avanzare attraverso la vite di serraggio spingendo il cacciavite per vite di bloccaggio.

Spingere il cacciavite per vite di bloccaggio verso il basso finché la vite di bloccaggio non si inserisce nella filettatura corrispondente sul chiodo. Spingendo il gruppo verso il basso, è possibile incontrare una lieve resistenza.

Ruotare l'impugnatura del cacciavite in senso orario esercitando una pressione continua. Ruotando la vite di bloccaggio è possibile incontrare una certa resistenza, dovuta al fatto che la filettatura della vite è provvista del sistema “Nylstop” che ne previene l'allentamento spontaneo.

Questa non è la posizione finale della vite di bloccaggio. Continuare a ruotare la vite di bloccaggio finché non viene a contatto con una delle scanalature della vite cefalica.

Fig. 66

Tecnica chirurgica

Fissaggio della vite cefalica

Per verificare la posizione corretta della vite di bloccaggio, provare a ruotare il cacciavite per vite cefalica delicatamente in senso orario e antiorario. Se non è possibile ruotare il cacciavite per vite cefalica, significa che la vite di bloccaggio è inserita in una delle scanalature. Se è ancora possibile ruotare il cacciavite per vite cefalica, correggere la posizione dell'impugnatura e serrare nuovamente la vite di bloccaggio finché non si inserisce in una delle quattro scanalature.

Dopo avere serrato leggermente la vite di bloccaggio, svitarla di un quarto (¼) di giro fino ad avvertire un leggero gioco sul cacciavite per vite cefalica. Il gioco consente il libero scorrimento della vite cefalica.

Accertarsi che la vite di bloccaggio sia ancora inserita nella scanalatura verificando che non sia possibile ruotare la vite cefalica con il relativo cacciavite.

Nota:
Non svitare la vite di bloccaggio di oltre ¼ di giro.

In alternativa, la vite di bloccaggio può essere inserita utilizzando la guida a clip per vite di bloccaggio Gamma3 (vedere pagina seguente).

Se non è previsto il bloccaggio distale, il tappo di otturazione deve essere montato sull'estremità del chiodo per prevenire la crescita ossea verso l'interno. Lasciando il cacciavite per vite cefalica in posizione, la vite di serraggio viene quindi rimossa utilizzando il cacciavite a punta sferica o la chiave a bussola universale e ruotandola in senso antiorario. Inserire il tappo di otturazione (standard, +0 mm) utilizzando la chiave a bussola o il cacciavite a punta sferica. Il tappo di otturazione deve essere ruotato delicatamente.

Vedere il capitolo “Inserimento del tappo di otturazione.”

In alternativa, il tappo di otturazione può anche essere inserito a mano libera dopo la rimozione del dispositivo di posizionamento.

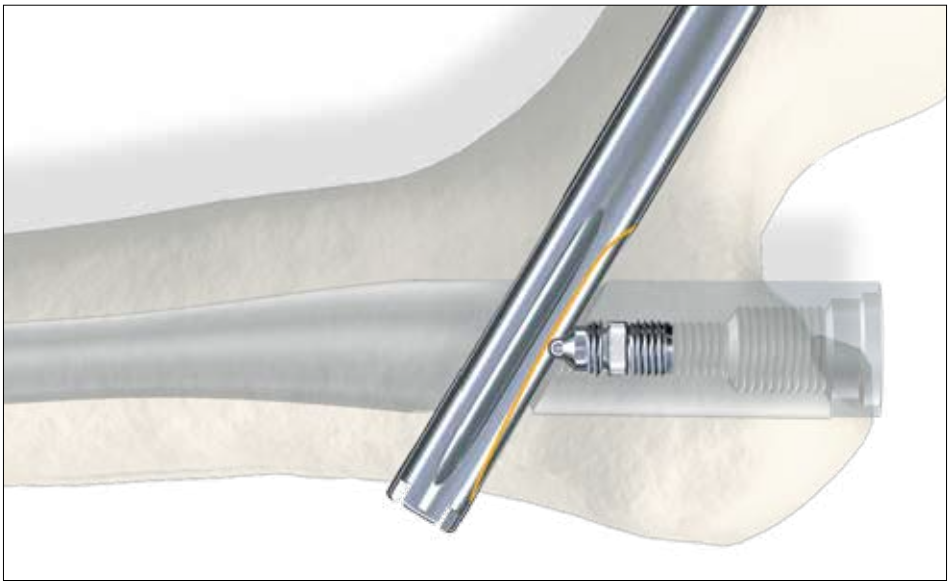

Fig. 67
Inserimento della vite di bloccaggio

Tecnica chirurgica

Alternativa:
Inserimento della vite di bloccaggio con guida a clip per vite di bloccaggio Gamma3

Applicando la guida a clip per vite di bloccaggio Gamma3 sul braccio di posizionamento Gamma3, è possibile creare un percorso guidato per il cacciavite per vite di bloccaggio. Grazie a questa nuova funzione, spingendo il cacciavite per vite di bloccaggio flessibile verso il basso nell'asse del chiodo, è possibile guidare facilmente la vite di bloccaggio nella cannulazione del chiodo. La guida a clip per vite di bloccaggio può essere montata prima dell'inserimento del chiodo o della vite di bloccaggio (Fig. 68a).

Fase 1
Montare la guida a clip per vite di bloccaggio Gamma3 sul braccio di posizionamento premendo l'impugnatura e rilasciandola.
In questa fase, montare la clip appena dietro alla scanalatura del braccio di posizionamento (Fig. 68a).

Fase 2 e Fase 3
Tenendo il dispositivo di posizionamento e la guida a clip per vite di bloccaggio, spingere la guida a clip per vite di bloccaggio con il pollice nella direzione mostrata dalla freccia finché scatta in posizione finale (Fig 68b e 68c).

Fase 4
Inserire la vite di bloccaggio seguendo la procedura normale (Fig. 68d).

Attenzione:
La guida a clip per vite di bloccaggio Gamma3 è progettata esclusivamente per il cacciavite per vite di bloccaggio flessibile e NON per il cacciavite retto.

Fig. 68a

Fig. 68b

Fig. 68c

Fig. 68d

Tecnica chirurgica

Bloccaggio della vite distale

I chiodi lunghi Gamma3 possono essere bloccati distalmente. Per il bloccaggio distale con il chiodo lungo sono disponibili le seguenti tre opzioni di bloccaggio (Fig. 69), in base al tipo di frattura.

Opzioni di bloccaggio distale del chiodo lungo

- Il bloccaggio nella parte distale del foro ovale crea un meccanismo di bloccaggio dinamico; è sufficiente una sola vite (Fig. 69a).
- Una vite posizionata nella parte distale del foro ovale e l'altra nel foro tondo creano un meccanismo di dinamizzazione secondaria. Se dopo un dato periodo di tempo è necessaria una dinamizzazione, la vite posizionata nel foro tondo deve essere rimossa; sono necessarie due viti (Fig. 69b).
- Una vite viene posizionata nel foro tondo e l'altra nella parte prossimale del foro ovale creando un meccanismo di bloccaggio statico; sono necessarie due viti (Fig. 69c).

Si consiglia il bloccaggio distale:

- Se la frattura è instabile
- Se è richiesta una stabilità rotazionale in caso di malallineamento
- Se esiste un'ampia disparità tra il diametro del chiodo e la cavità femorale.

È possibile utilizzare diverse tecniche per guidare la perforazione e l'inserimento delle viti nei fori distali. La tecnica a mano libera è descritta di seguito.

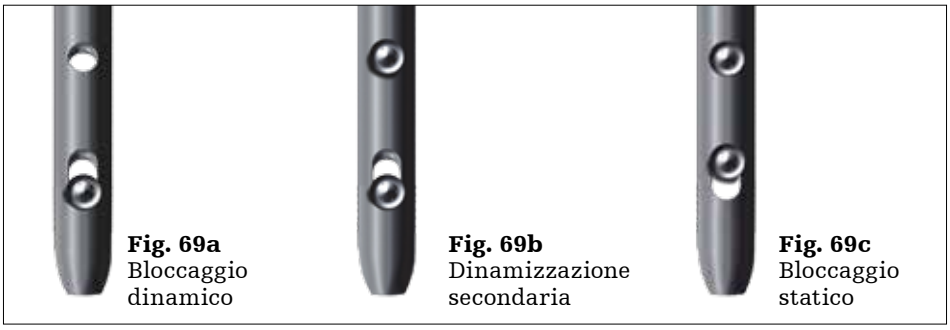

Fig. 69

Tecnica chirurgica

Visualizzazione dei fori distali

La fase iniziale essenziale della procedura di centraggio distale è il posizionamento dell'intensificatore d'immagine in modo che il foro distale nel chiodo appaia perfettamente tondo. Naturalmente, le fasi di visualizzazione fanno riferimento all'aspetto del foro tondo, non dei fori obliqui. Se i fori appaiono ellittici sia sul piano verticale che orizzontale, la posizione dell'intensificatore d'immagine deve essere regolata in modo appropriato (Fig. 70 e 71).

Si consiglia di correggere l'immagine su un piano per volta.

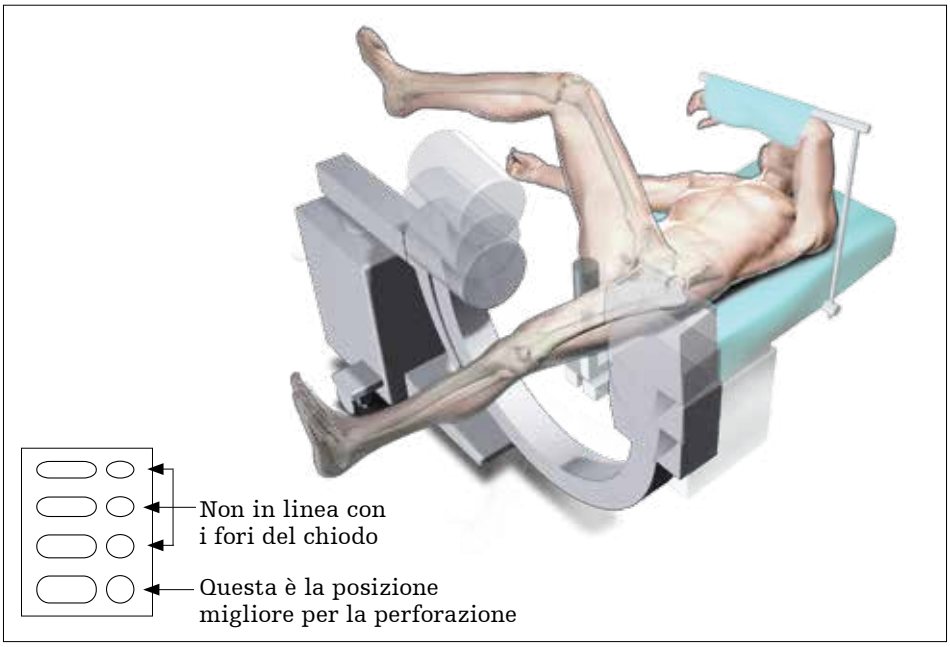

Fig. 70

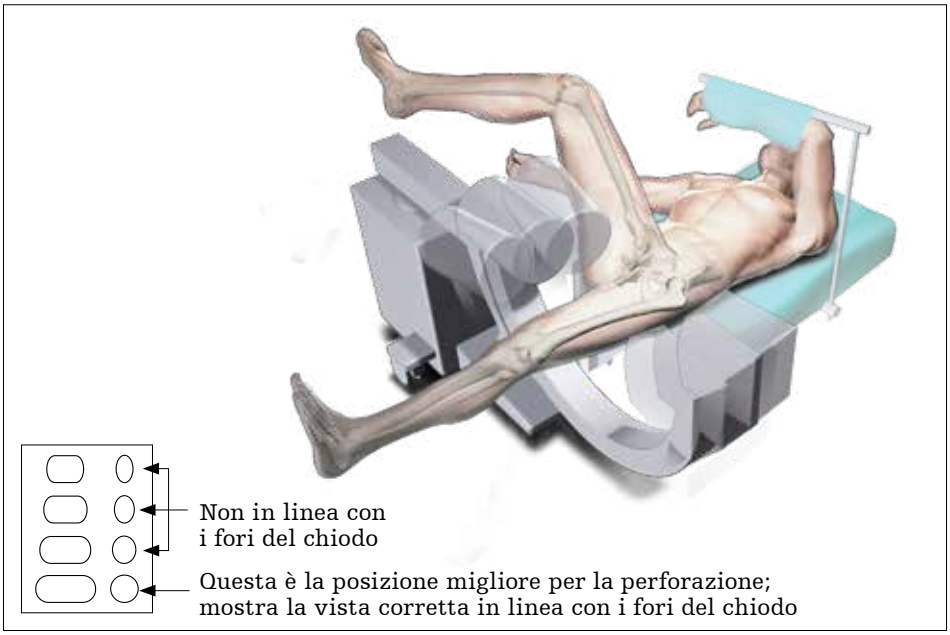

Fig. 71

Tecnica chirurgica

Tecnica a mano libera

La tecnica a mano libera viene utilizzata per fissare il frammento osseo distale al chiodo utilizzando le viti di bloccaggio. È necessario controllare la lunghezza e l'allineamento rotazionale della gamba prima di bloccare il chiodo.
Il bloccaggio distale del chiodo viene descritto di seguito, utilizzando la modalità di bloccaggio statico illustrata nelle Figure 70-74. Le incisioni cutanee vengono praticate in linea con i fori distali del chiodo.

Dopo avere posizionato correttamente l'intensificatore d'immagine, come mostrato nelle Figure 64 e 65, utilizzare il trapano con punta centrale di Ø 4,2 mm × 180 mm con codice colore verde e dirigere la punta verso il centro del foro con un angolo obliquo (Fig. 72). Verificare la posizione mediante radiografia e muovere la punta da trapano sullo stesso piano dei fori del chiodo, quindi perforare la prima corticale e il chiodo fino ad avvertire la resistenza della seconda corticale (Fig. 73).

In alternativa, è possibile perforare la seconda corticale visualizzando l'operazione tramite l'intensificatore d'immagine. La lunghezza della vite può quindi essere letta direttamente sulla scala per viti sulla punta da trapano (Fig. 74).

Se la cannula di protezione del tessuto viene usata con la cannula di protezione del tessuto, quest'ultima deve essere rimossa prima di eseguire la misurazione.

È inoltre possibile misurare la corretta lunghezza della vite utilizzando il misuratore della vite a mano libera (Fig. 75). Dopo la perforazione della seconda corticale, rimuovere il trapano e fare avanzare il piccolo gancio del misuratore della vite attraverso i fori dietro la corticale mediale, quindi leggere la lunghezza della vite di bloccaggio richiesta.

Inserire la vite di bloccaggio distale da 5 mm attraverso la cute utilizzando il cacciavite da 3,5 mm; fare avanzare la testa della vite con prudenza finché non viene a contatto diretto con la corticale (Fig. 76).

Attenzione:

Fare attenzione a non serrare eccessivamente. La testa della vite deve semplicemente venire a contatto con la corticale fino ad avvertire una certa resistenza.



Fig. 72

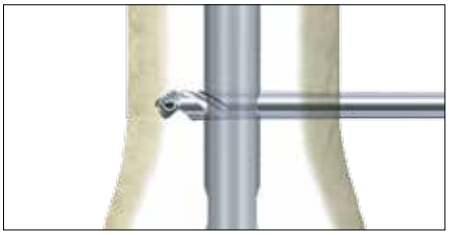

Fig. 73
aggiungere lo spessore della corticale (circa +5 mm) alla lettura

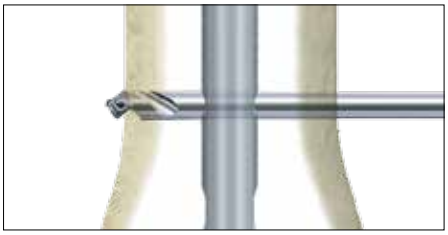

Fig. 74
lettura diretta

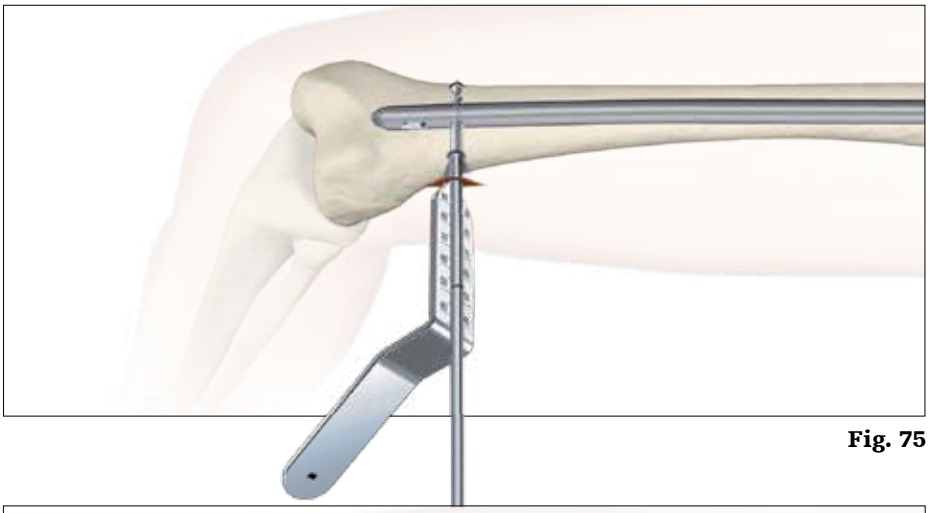

Fig. 75



Fig. 76

Tecnica chirurgica

Alternativa

In alternativa, è possibile usare viti condiliche per il bloccaggio distale. Se è previsto l'inserimento di una vite condilica, entrambe le corticali vengono perforate fino a ottenere un diametro di 5 mm utilizzando la punta da trapano di Ø 5 × 230 mm con tecnica di perforazione a mano libera.

Dopo la perforazione della seconda corticale, rimuovere il trapano e fare avanzare il piccolo gancio del misuratore della vite attraverso i fori dietro la corticale mediale, quindi leggere la lunghezza della vite condilica richiesta (Fig. 77).

La misurazione corrisponde alla lunghezza di fissaggio della vite condilica (dalla sommità della testa della vite condilica alla sommità della testa del dado condilico, come mostrato in Fig. 71). La lunghezza della vite condilica viene misurata con la punta della vite condilica a livello della testa del dado condilico. La lunghezza di fissaggio può essere 2 mm maggiore o 5 mm minore rispetto alla lunghezza della vite condilica. Assicurarsi che il dado condilico sia serrato con almeno 5 giri sulla vite condilica.

Il filo di Kirschner per vite condilica di Ø 1,8 × 310 mm viene inserito dalla faccia laterale alla faccia mediale. Sul punto mediale della perforazione viene praticata un'incisione cutanea per la vite condilica. Dalla faccia mediale, la vite condilica viene quindi fatta avanzare sul filo di Kirschner per vite condilica e inserita utilizzando il cacciavite per vite condilica. Inserire il dado condilico sul filo di Kirschner utilizzando il cacciavite per vite condilica (Fig. 78-79).

In alternativa, se l'anatomia del paziente lo consente, è possibile introdurre la vite condilica dalla faccia mediale alla faccia laterale nello stesso modo descritto sopra.

Utilizzando entrambi i cacciaviti per vite condilica si serrano il dado condilico e la vite condilica. Dopo il serraggio, il filo di Kirschner viene rimosso. Le rondelle regolabili della vite condilica e del dado condilico si adattano alla superficie dell'osso.

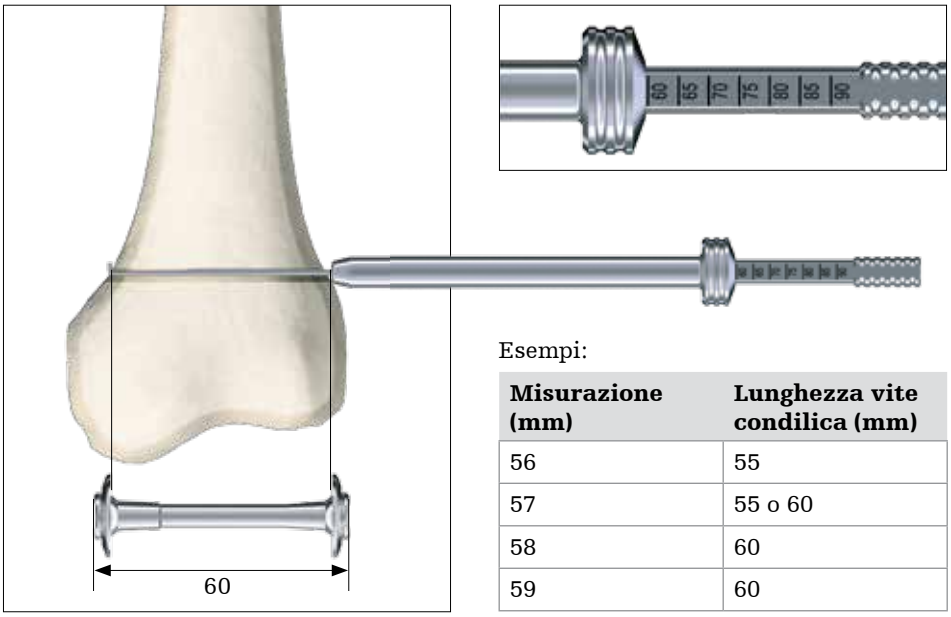

Esempi:

Misurazione (mm)	Lunghezza vite condilica (mm)
56	55
57	55 o 60
58	60
59	60

Fig. 78

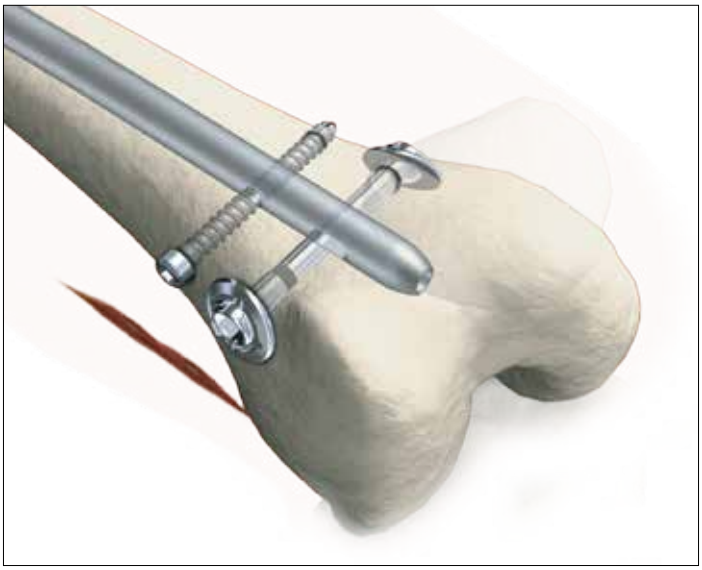

Fig. 79
Montaggio finale del chiodo

Tecnica chirurgica

Inserimento del tappo di otturazione

Si consiglia di utilizzare un tappo di otturazione per chiudere la parte prossimale del chiodo e prevenire la crescita ossea verso l'interno.

Rimuovere la vite di serraggio utilizzando il cacciavite a punta sferica, il cacciavite per viti a espansione, la chiave a bussola universale o la piastra d'urto.

Caricare il tappo di otturazione (standard, +0 mm) su uno dei cacciaviti e fare passare il gruppo attraverso la parte superiore del dispositivo di posizionamento all'interno del chiodo (Fig. 80).

Ruotare l'impugnatura in senso orario fino all'arresto meccanico. Rimuovere il cacciavite e il dispositivo di posizionamento in direzione craniale.

In alternativa, il tappo di otturazione può anche essere inserito a mano libera dopo la rimozione del dispositivo di posizionamento.

Fig. 80
Montaggio del tappo di otturazione

Fig. 81
Montaggio finale del chiodo

Tecnica chirurgica

Tappi di otturazione di allungamento del chiodo

Se l'estremità prossimale del chiodo è completamente penetrata nel trocantere, sono disponibili tappi di otturazione delle dimensioni di +5 mm e +10 mm, che possono essere montati sul chiodo al posto del tappo di otturazione con dimensione +0 mm, per ottenere il sostegno dell'osso corticale in direzione prossimale. La parte prossimale del chiodo verrà allungata di 5 mm o 10 mm.

I tappi di otturazione di allungamento vengono montati utilizzando la piastra d'urto con l'anello autobloccante, il cacciavite per viti a espansione o il cacciavite a punta sferica. L'operazione può essere eseguita solo se il dispositivo di posizionamento è già stato rimosso dal chiodo.

Cura e riabilitazione postoperatoria

La mobilizzazione attiva e passiva degli arti inferiori può iniziare immediatamente. L'arto lesionato deve essere tenuto in posizione elevata.

In caso di fratture stabili bloccate staticamente o dinamicamente, è possibile iniziare immediatamente a camminare con pieno sostegno del peso.

In caso di fratture instabili con bloccaggio statico, è consentito camminare con pieno sostegno del peso se le fratture presentano un buon contatto osseo.

In caso di fratture con contatto osseo insufficiente dovuto a frammentazione, è consentito camminare con sostegno parziale del peso per le prime 6-8 settimane. È possibile camminare con pieno sostegno del peso dopo la formazione di un callo a ponte evidenziato dalla radiografia di follow-up.

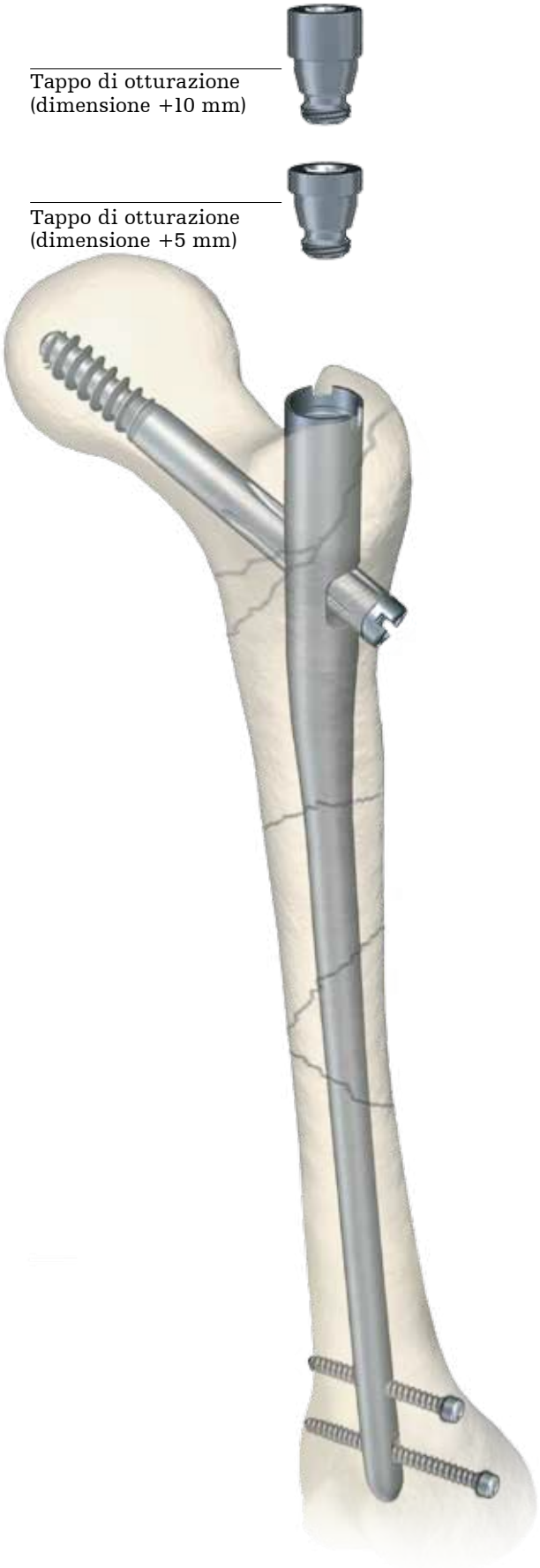

Fig. 82

Tecnica chirurgica

Estrazione degli impianti Gamma3

Se è prevista l'estrazione dell'impianto, procedere come segue:

Fase I (Fig. 83)

Rimuovere la vite distale utilizzando il cacciavite da 3,5 mm dopo avere praticato un'incisione attraverso la vecchia cicatrice.

Fase II (Fig. 84)

Praticare una piccola incisione attraverso la vecchia cicatrice sotto il grande trocantere per esporre l'estremità esterna della vite cefalica. Se necessario, rimuovere un'eventuale crescita ossea all'interno, che potrebbe ostruire l'estremità esterna o la filettatura interna della vite cefalica per consentire il completo inserimento del cacciavite per vite cefalica.

Il filo di Kirschner viene quindi inserito attraverso la vite cefalica nella testa del femore. Il cacciavite per vite cefalica viene fatto passare sul filo di Kirschner utilizzando la guida cannulata per vite cefalica come dispositivo di protezione del tessuto e inserito nell'estremità distale della vite cefalica.

Controllare che la crescita interna non ostacoli l'inserimento sicuro del cacciavite per vite cefalica, in caso contrario la vite cefalica o il cacciavite possono essere danneggiati e l'estrazione può risultare più difficile. Serrare la rotella in senso orario.

Fase III (Fig. 85)

Viene praticata un'incisione sull'estremità prossimale del chiodo; se è stato utilizzato il tappo di otturazione prossimale, viene rimosso mediante il cacciavite a punta sferica, il cacciavite per viti a espansione o la piastra d'urto, e il cacciavite per vite di bloccaggio viene inserito nella vite di bloccaggio. La vite di bloccaggio viene ruotata in senso antiorario fino alla rimozione.

Poiché il dispositivo di posizionamento non è collegato al chiodo, si raccomanda di utilizzare il cacciavite per vite di bloccaggio retto per una guida migliore attraverso il tessuto molle e per accedere alla vite di bloccaggio.

Fig. 83

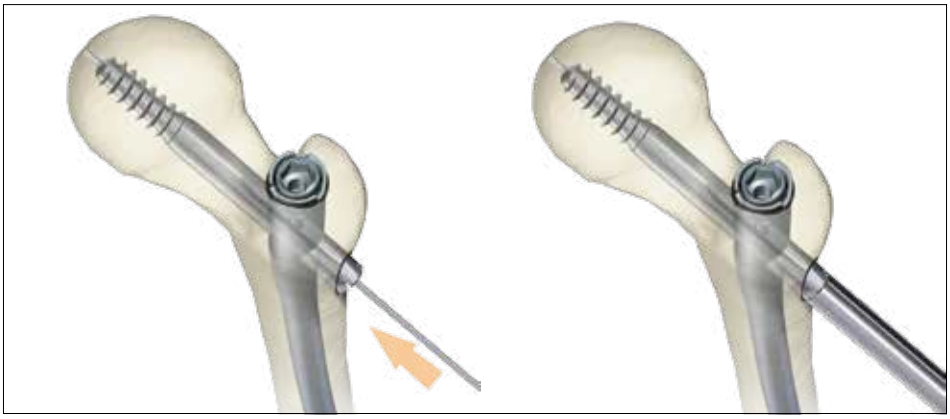

Fig. 84

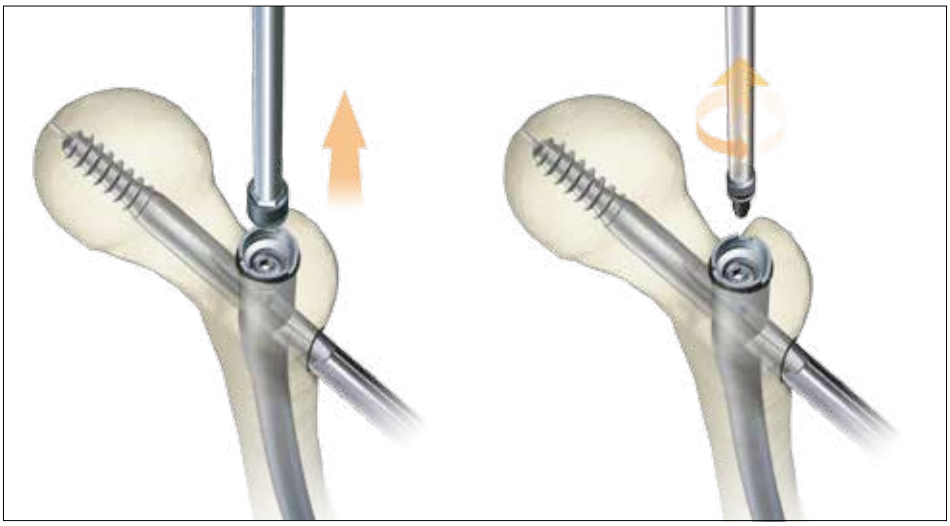

Fig. 85

Tecnica chirurgica

Fase IV (Fig. 86)

L'adattatore di estrazione del chiodo è quindi avvitato e serrato nell'estremità prossimale del chiodo. La vite cefalica viene estratta mediante rotazione in senso antiorario e tolta con l'apposito cacciavite. Il filo di Kirschner deve quindi essere rimosso.

Nota

Prima di ruotare il cacciavite per vite cefalica in senso antiorario, è utile ruotarlo leggermente in senso orario per allentare una possibile crescita ossea all'interno delle filettature della vite.

Fase V (Fig. 87 e 88)

Un gruppo estrazione appropriato viene collegato alla barra di estrazione e il chiodo viene estratto.

Nota:

Prima di ruotare il cacciavite per vite cefalica in senso antiorario, è utile ruotarlo leggermente in senso orario per allentare una possibile crescita ossea all'interno nelle filettature della vite.

Come opzione per l'estrazione dell'impianto e anche in rari casi di rottura degli impianti, può essere utilizzato il sistema di estrazione degli impianti Stryker.

Per ulteriori dettagli, fare riferimento alla guida "Set estrazione impianto" o chiedere assistenza a un rappresentante Stryker.

Set estrazione impianto:

- Guida di riferimento rapida
- Guida estrazione impianto

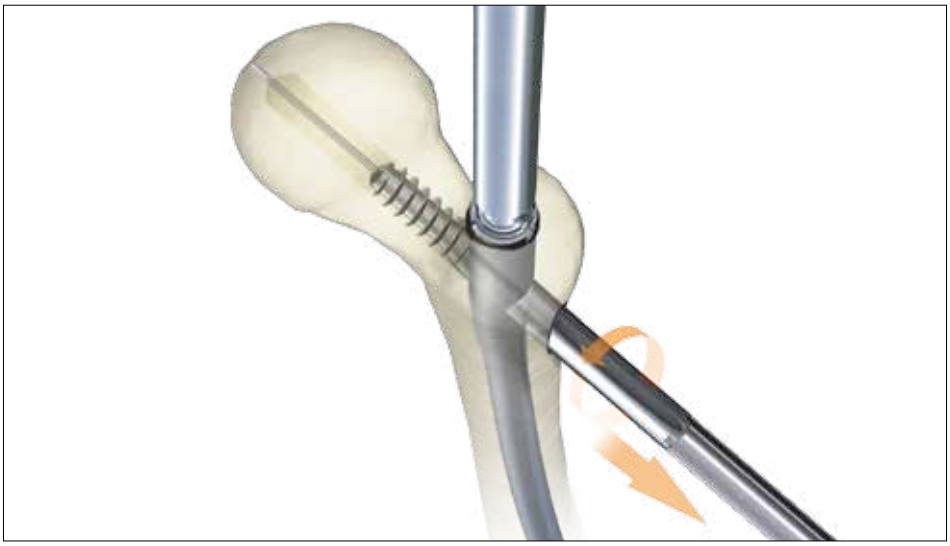

Fig. 86

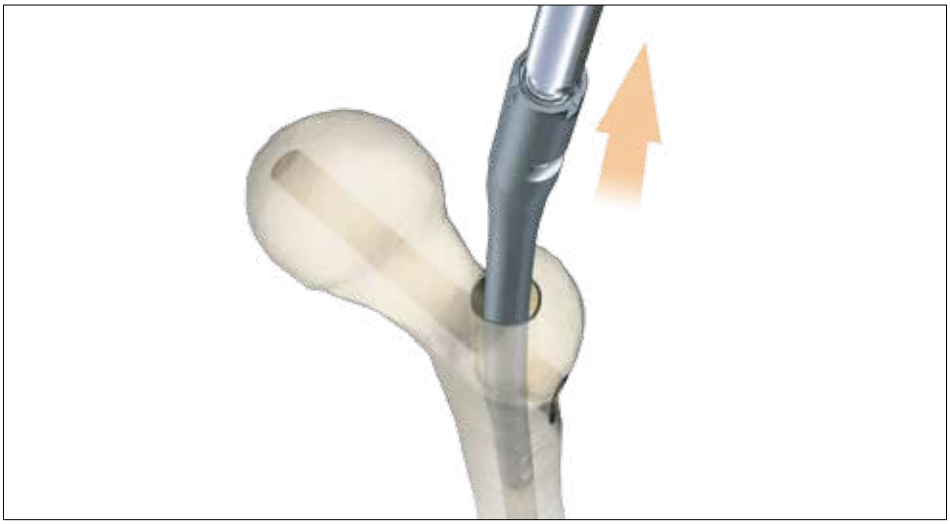

Fig. 87

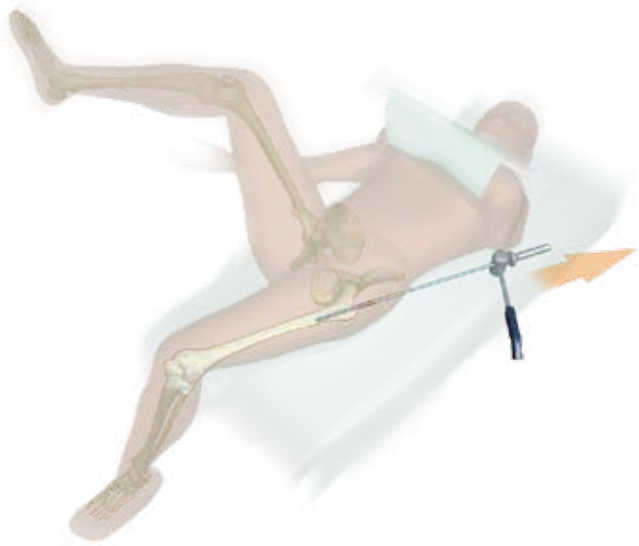

Fig. 88

Tecnica chirurgica

Casi speciali

Dislocazione posteriore

In caso di frammentazione, la frattura tende a dislocarsi posteriormente, rendendo difficile il posizionamento del filo di Kirschner nel centro del collo e della testa del femore. Il problema può essere risolto sollevando il dispositivo di posizionamento per l'inserimento del chiodo (Fig. 89).

In alternativa, un assistente può sollevare il grande trocantere manualmente o con un cucchiaio di riduzione; oppure sostenerlo con un sacchetto di sabbia. In questo modo il collo e il femore verranno mantenuti pressoché sullo stesso asse, agevolando il passaggio del filo di Kirschner attraverso il centro del collo e della testa.

La posizione deve quindi essere controllata nella vista anteroposteriore e laterale mediante l'intensificatore d'immagine.

Se il frammento prossimale è diviso e rende difficile il posizionamento del filo di Kirschner nel centro del collo del femore e della testa, come opzione è possibile utilizzare la spatola per riduzione. Inserire la spatola per riduzione attraverso la stessa incisione usata per l'ingresso del chiodo. Quindi fare scorrere la spatola per riduzione lungo la superficie del trocantere (Fig. 89a). Sollevare delicatamente la leva per manipolare la regione del frammento dislocato. È importante continuare a tenere ferma la spatola per riduzione fino al completo inserimento della vite cefalica (Fig. 89b).

La posizione deve quindi essere controllata nella vista anteroposteriore e laterale mediante l'intensificatore d'immagine.

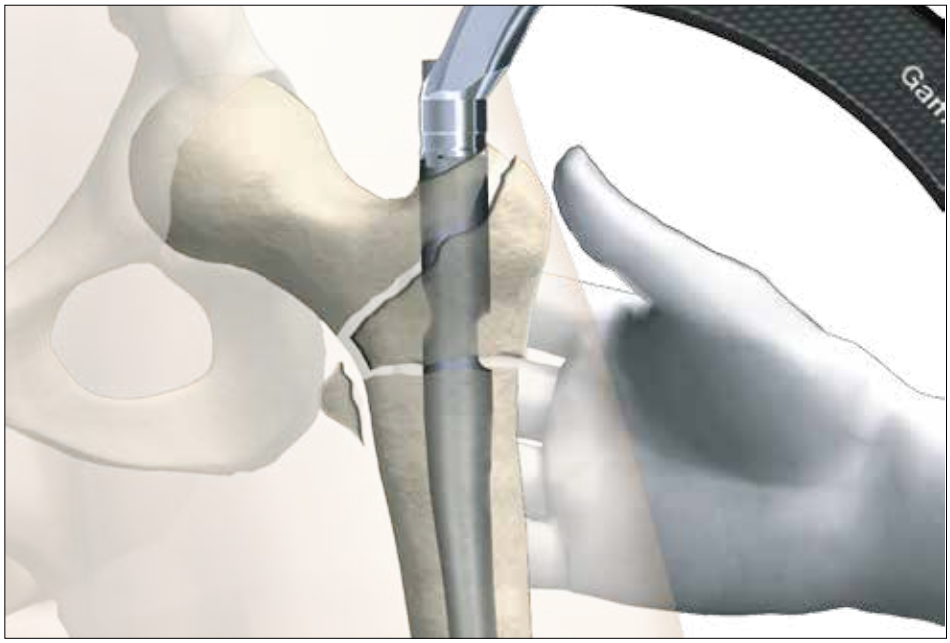

Fig. 89

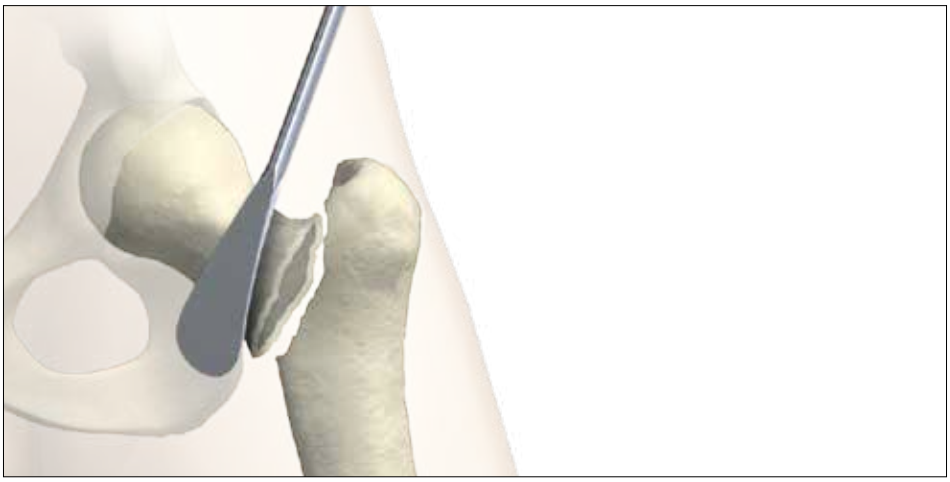

Fig. 89a

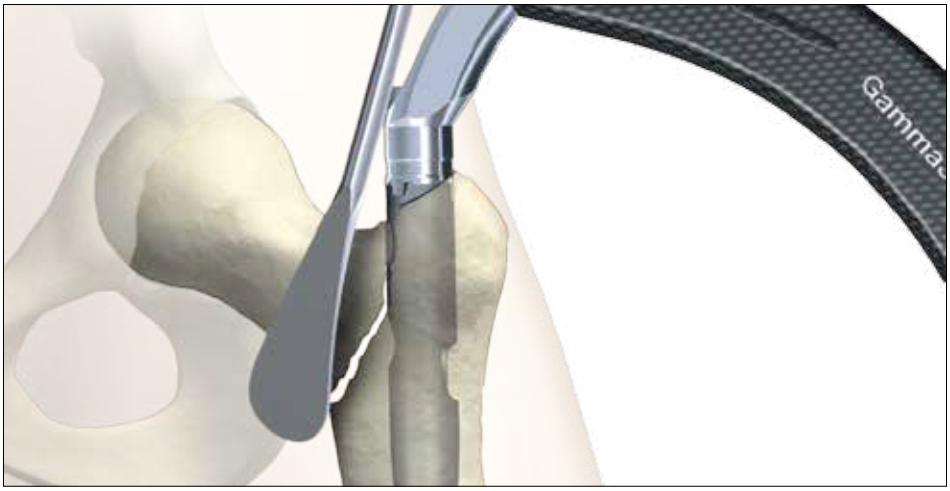

Fig. 89b

Impianti

Imballaggio

Tutti gli impianti sono forniti esclusivamente in confezione sterile.

L'impianto del chiodo e della vite cefalica deve essere fissato utilizzando la vite di bloccaggio in ogni operazione chirurgica, senza eccezioni (vedere pagine 34 e 35).

Il chiodo e la vite di bloccaggio vengono pertanto forniti insieme nello stessa confezione a blister (Fig. 90).

Il blister è confezionato in un astuccio di cartone e imballato per proteggere il contenuto durante il trasporto e la conservazione.

Vengono utilizzate confezioni di sole due dimensioni per tutti i chiodi (Fig. 91).

I chiodi lunghi sono confezionati in una scatola più lunga e i chiodi corti in una scatola più corta.

Ciò facilita l'identificazione nell'area di conservazione.

La confezione riporta inoltre la data di sigillatura e la data di scadenza della sterilità.

Chiodo lungo, esempio di confezione

Chiodo trocanterico, esempio di confezione

Fig. 91

Fig. 90

Note

Trauma, arti inferiori e superiori

Questo documento è indicato esclusivamente per l'uso da parte di specialisti sanitari. Un chirurgo si deve sempre basare sul proprio giudizio professionale, quando decide di utilizzare un particolare prodotto nel trattamento di un paziente. Stryker non fornisce consigli medici e raccomanda che i chirurghi seguano corsi di addestramento per qualsiasi prodotto particolare prima di usarlo in un intervento chirurgico.

Le informazioni fornite hanno lo scopo di illustrare un prodotto Stryker. Prima di usare qualsiasi prodotto Stryker, il chirurgo deve sempre fare riferimento al foglio illustrativo, all'etichetta del prodotto e/o alle istruzioni per l'uso, comprese le istruzioni per la pulizia e la sterilizzazione (se applicabili). I prodotti potrebbero non essere disponibili in tutti gli Stati, in quanto la loro disponibilità è soggetta alle pratiche mediche e/o regolatorie vigenti nei singoli Stati. Per informazioni sulla disponibilità dei prodotti Stryker nella propria area, contattare il rappresentante Stryker locale.

Stryker Corporation o le sue divisioni o altre entità affiliate detengono, utilizzano o hanno avanzato richiesta di uso dei seguenti marchi commerciali o marchi di servizio: Bixcut, Gamma3, Stryker. Tutti gli altri marchi commerciali sono di proprietà dei relativi detentori.

I prodotti sopra elencati hanno il marchio CE.

G3-ST-3 IT Rev 2, 09-2016
Copyright © 2017 Stryker

CE 0123

Produttore:

Stryker Trauma GmbH
Prof.-Küntscher-Str. 1–5
24232 Schönkirchen, Germania

stryker.com